2.

Mittheilungen aus der Universitäts-Augenklinik zu Halle a. S.

I.

ROYAL LONDON OPHTHALMIC HOSPITAL

Ueber

Exenteration des Auges

von

Dr. P. Bunge,

Privatdocent und Assistenzarzt der Universitäts-Augenklinik.

Halle a. S.

Verlag von Ludw. Hofstetter.

1887.

1.

2.



3.



4.

5.



6.



7.



8.



9.

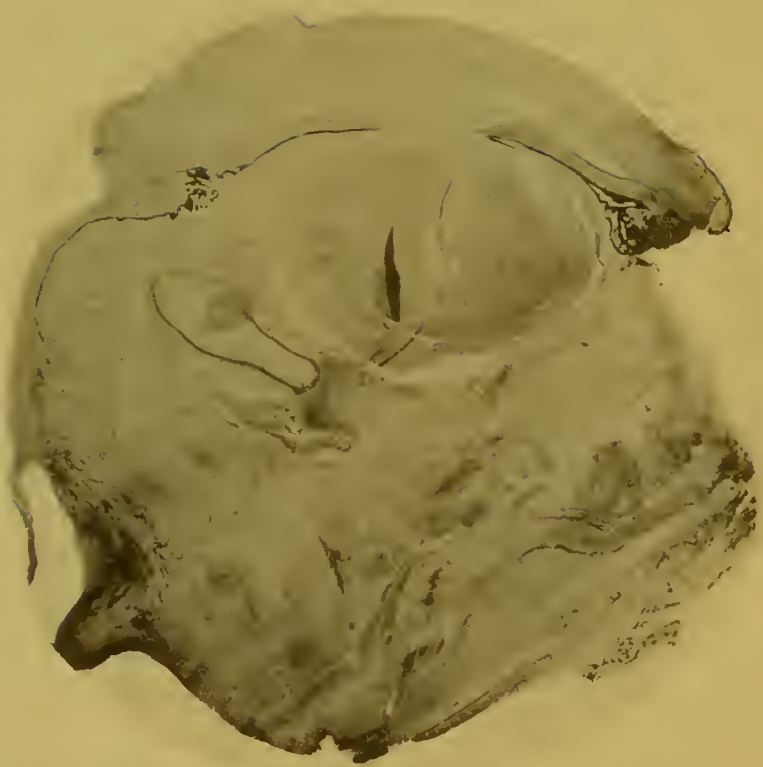

Mittheilungen aus der Universitäts-Augenklinik zu Halle a. S.

I.

Ueber

Exenteration des Auges

von

Dr. P. Bunge,

Privatdocent und Assistenzarzt der Universitäts-Augenklinik.

Halle a. S.

Verlag von Ludw. Hofstetter.

1887.

16,256

Ueber

Exenteration des Auges.

I. Berechtigung der Exenteration.

Es ist ein altes Gesetz in der operativen Heilkunde, dass das Messer des Arztes dem menschlichen Körper, wenn ein erkranktes Stück desselben entfernt werden muss, nicht mehr rauben darf, als unbedingt nöthig.

Gewährt auch die Wissenschaft des Hippocrates dem Arzte mehr Freiheit, als diejenige Justinians dem Shylock, so wird doch jeder gewissenhafte Operateur, besonders wenn er nicht giftige oder krebsige Krankheitsheerde, welche das Leben bedrohen, zu entfernen hat, mit jedem Millimeter gesunden Gewebes geizen.

Jede neue chirurgische Methode, welche das Gleiche mit gleicher Sicherheit wie eine alte leistet, aber dabei dem Organismus weniger von seinem Besitzthum raubt, wird als ein Fortschritt begrüsst werden. So rechnet man Bonnet den Ersatz der Exstirpatio oculi durch die Enucleatio bulbi als hohes Verdienst an. In der That, noch im Jahre 1843 schreibt K. Himly (resp. dessen Sohn) in seinem Lehrbuche vor, die „Exstirpation des Augapfels" bei dem „wahren Augenkrebs", auch wenn der bulbus noch gut beweglich und die „Conjunctiva noch nicht krank ist" in folgender Weise auszuführen:

„Ist die Conjunctiva nicht krank, so schiebe man das Bistouri platt unter sie und löse sie zuvor vom Augapfel behutsam ab. Nach diesen Vorbereitungen stosse man das Messer mit schräg nach oben und etwas nach aussen gerichteter Schneide in der der Orbita angemessenen Richtung am inneren Augenwinkel tief ein, lasse dabei den Augapfel stark herabziehen oder thue dies selbst mit der andern Hand und führe nun einen halbmondförmigen Schnitt dicht unter dem oberen Augenhöhlenrande hinweg bis zum Schläfenwinkel hin, indem man mit dem Messer sägeförmige Bewegungen macht. Hierauf steche man das Messer in den Einstichspunkt zum zweiten Male ein, schneide nun aber dicht über dem untern Augenhöhlenrande gleichfalls bis zum äussern Augenwinkel hin — Hierdurch sind nun Conjunctiva und die meisten Muskeln zerschnitten, fast nur noch der Sehnerv ist zurückgeblieben. Auch diesen kann man mit dem Messer abstechen.“ — Obgleich dieser sorgsame Ophthalmologe sonst conservative Tendenzen zeigt, wenn er z. B. räth, die Conjunctiva bei der geschilderten Operation so weit a's möglich zu schonen, so führt er doch in Gestalt der letztern keine einfache Exstirpation des Augapfels, sondern eine partielle Exenteration der Orbita aus.

Der hohe Werth der Methode, welche wir Bonnet verdanken, liegt vor allem in der Erhaltung der Bulbusmuskeln und der Tenonschen Kapsel. Sind diese Gebilde wirklich derartig erkrankt, dass sie entfernt werden müssen, dann muss auch der übrige weiche Orbitalinhalt entfernt werden, sind sie aber — und das ist meistens

der Fall — noch nicht von der malignen Neubildung ergriffen, dann müssen sie der Augenhöhle erhalten bleiben.

Vereinfacht und erleichtert wurde die Exstirpationsmethode des Bulbus durch Bonnet übrigens keineswegs: Himly konnte seine Operation „mit einem gewöhnlichen Bistouri in einer Minute" vollziehen. — Eine kunstgerechte Enucleation in dieser Zeit auszuführen wird auch dem gewiegtesten Ophthalmologen heutzutage nicht gelingen.

Der Erfinder der Enucleation ahnte wohl kaum bei der Mittheilung seiner Methode, dass diese Operation in der Folgezeit so ausserordentlich häufig ausgeübt werden würde. Ich erlaube mir nicht die Berechtigung des Vorwurfs abzuwägen, welcher der Ophthalmiatrie der letzten 20 Jahre von Fachgenossen ausgesprochen wurde, des Vorwurfs nämlich, dass sie die Enucleation über Gebühr ausdehne — so viel aber steht fest, dass dieser chirurgische Eingriff in der überwiegenden Mehrzahl der Fälle nicht der gesetzmässige t weil er dem menschlichen Körper mehr raubt, als erkrankt ist, also mehr entfernt, als entfernt werden muss.

Warum sollen wir mit einem iridocyclitischen Bulbusinhalt, mit einem vereiterten Glaskörper, mit dem ein Zündhütchen beherbergenden Uvealtractus auch die Sclerotica entfernen?

Warum sollen wir bei Panophthalmitis die Sclerotica mit entfernen? Ein panophthalmitischer Bulbus stellt einen von der Scleralkapsel umschlossenen Abscess dar, dessen operative Entleerung dem Arzte obliegt.

Welcher Chirurg aber umsticht oder umschneidet

einen gewöhnlichen Abscess, um ihn mit seiner nächsten Umgebung herauszuheben? Jeder öffnet ihn breit und entleert den Eiter und die vereiterten Gewebsmassen, wenn nötig mit Hülfe des scharfen Löffels. Führen uns einerseits theoretische Betrachtungen zu dem Gedanken, die Enuclation durch die Exenteration des Bulbus principiell zu ersetzen, so leiten uns andererseits thatsächliche Beobachtungen in der Praxis zu demselben Ziel. Stellt sich ein Fabrikarbeiter vor, welchem ein grösseres Eisenfragment die Sclerotica in der Ausdehnung von 2 Centimetern durchschlug, ist die Linse und der Glaskörper entleert, und hängt der Ciliarkörper zum Theil in der Wunde, so wissen wir, der Verletzte verliert auf dem Auge das Sehvermögen, indem der nervöse Endapparat und die ihn ernährende Uvea zu Grunde geht oder operativ entfernt wird — warum soll er auch noch die Sclerotica verlieren?

Wir enucleiren ihm daher das collabirte Organ nicht, sondern wir vollenden den vorhandenen Riss bis zur Trennung der Cornea und entleeren sorgfältig die Reste der Netzhaut, der Aderhaut und des Ciliarkörpers, damit sie nicht zum Ausgangspunkt propagatorischer Entzündung werden, oder durch Degeneration, Entzündung, mechanische Läsion ihrer zahlreichen Nervenendigungen dem Patienten anhaltende Schmerzen bereiten. Die Sclera bleibt der Augenhöhle erhalten. In erster Linie hat das Messer auch das des Ophthalmologen dem Grundsatze Ne quid nimis zu gehorchen!

Wie der Chirurg mit dem Inhalt eines Abscesses nicht auch dessen (wenn auch infiltrirte) Umgebung und mit einem gutartigen kleinen Tumor nicht auch

dessen Nachbarschaft, entfernen darf, selbst wenn diese verbotenen Dinge keine besondere specielle Wichtichkeit aufweisen, wie die Sclera sie besitzt für die Prothesis, so dürften wir eine gesunde Sclera nicht mit dem erkrankten Inhalt exstirpiren, auch wenn sie nicht dem künstlichen Auge eine so willkommene Unterlage böte.

Diese Eigenschaft der Sclera bildet vielmehr einen zweiten wichtigen, positiven Grund für uns, die Enucleation durch die Exenteration zu ersetzen. Wie vorauszusehen war und wie nunmehr ausgedehnte Erfahrungen thatsächlich beweisen, ist der Exenterationsstumpf vor dem Enucleationsstumpf ausgezeichnet durch seine Grösse und besonders durch seine ausgiebige Beweglichkeit. In vielen Fällen hat er die Grösse und Form und beinah die Beweglichkeit des einer Phthisis höheren Grades verfallenen Augapfels, mindestens hat er die Ausdehnung eines im höchsten Maasse phthisischen Bulbus. Die Grösse verdankt er dem organisirten intrascleralen Blutgerinnsel, welches ein vollständiges Collabiren der Sclera hemmt, die Beweglichkeit verdankt er der Unversehrtheit der Musculatur, insbesondere deren scleraler Insertion. Nur selten hatten wir Grund mit dem Stumpfe deshalb unzufrieden zu sein, weil er den Enucleationsstumpf an Brauchbarkeit nicht übertraf.

Wenn wir ferner die Ausschälung des entarteten Bulbusinhaltes aus dem Suprachoroidalraume der Enucleation vorziehen, weil wir in der normalen oder wenigstens nicht septisch (eitrig) entzündeten Sclerotica eine Schutzwand gegen die Meningitis erblicken, welche nunmehr schon wenigstens in 28 Fällen von Enucleatio

bulbi hereinbrach, so lassen wir uns zunächst von denjenigen publicirten Fällen leiten, in welchen bei sorgsamster Antisepsis eine Infection des Orbitalgewebes dadurch erfolgte, dass der platzende comprimirte Bulbus septische Massen in das frisch verletzte Orbitalgewebe ergoss. Hier ist eine sichere Desinfection der ausgedehnten theilweis sinuösen Wundfläche kaum möglich, zum Theil wird auch der Eiter sofort von den frisch geöffneten venösen und lymphatischen Kanälen aufgenommen. — Die Exenteration hebt den gefährlichen Bulbusinhalt meist schnell und leicht heraus und die glatte Scleralhöhle lässt sich sicher und exact durch Irrigation aseptisch machen.

Ob wir exenteriren oder enucleiren, wir müssen uns der strengsten Antisepsis befleissigen; jede Erleichterung derselben ist als wesentlicher Vortheil zu begrüssen, und die Antisepsis ist leichter bei jeder, auch bei der schwierigsten Exenteration als bei der normalsten Enucleation.

Sodann führen uns nicht nur theoretische Betrachtungen zu der Ueberzeugung, dass die Sclerotica für Sepsiserreger schwer zu passiren ist, sondern auch die klinischen Erfahrungen, welche wir an der septischen Panophthalmitis machen.

Selbst wenn sich daher eine Infection trotz der ungünstigen Gelegenheit mitunter einschliche, so würden ihr nach der Exenteration zahlreiche Propagationswege verschlossen sein, welche nach der Enucleation offen stehen.

Ein empirisches Urtheil über den Schutz, welchen die Exenterationsmethode gegen Meningitis gewährt

im Vergleich zur Enucleation ist natürlich unmöglich, weil einerseits die Zahl der Meningitiden eine geringe ist gegen die Zahl der Enucleationen und andrerseits die Wundbehandlung bei beiden Operationsarten so wesentlich differirt, denn die meisten Fälle von meningitis post enucleationem fielen in die vorantiseptische Zeit der Ophthalmiatrie. Das Urtheil wäre nur dadurch zu gewinnen, dass jahrelang ein Operateur unter genau gleichen Verhältnissen, insbesondere unter gleicher strengster Listerbehandlung etwa einen Fall um den andern abwechselnd exenterirte und enucleirte.

Wenn ich endlich aus ziemlich reicher Erfahrung mittheile, dass die Exenteration des Bulbus im allgemeinen leichter auszuführen und schneller zu vollenden ist, als die Enucleation, so bringe ich damit den vierten der Gründe bei, welche uns berechtigen, ja selbst zwingen, die erstere Operation an die Stelle der letzteren zu setzen in allen denjenigen Fällen, in welchen die Beschaffenheit der Sclera nicht deren Exstirpation gebietet und ihr Verhältniss zu dem Bulbusinhalt die Auslöffelung nicht verhindert. Abgesehen von vereinzelten, später zu besprechenden Indicationen werden wir daher die Enucleation auf diejenigen Bulbi beschränken müssen, in welchen wir ein malignes Neoplasma mit Sicherheit erkennen, oder mit Wahrscheinlichkeit vermuthen.

Allerdings wollte man in absolut allen sonstigen Fällen die Ausschälung des Bulbus durch die Ausweidung desselben ersetzen, so würde man sich der ungerechten Vernachlässigung einer der interessantesten operativen Neuerungen der Ophthalmologie schuldig

machen. Hauptsächlich Schweiggers Modification hat der Neurotomia opticociliaris dauerndes Bürgerrecht in der Reihe der ophtalmo-chirurgischen Encheiresen verliehen. Die Exenteratio bulbi darf einer ausführlichen Beschreibung ihrer Methode, ihres Heilungsverlaufes, ihrer Resultate erst gewürdigt werden, nachdem ihre Berechtigung gegenüber der Neurectomia optico-ciliaris dargelegt worden ist. In Fällen frischer schwerer Verletzung, in Fällen also, wo die natürliche Gewalt die Exenteration beginnt, welche die Kunst des Arztes vollendet, kommt der Gedanke an Neurectomia nicht auf.

Ebenso wenig darf er aufkommen einem Bulbus gegenüber, den wir beginnender oder florider Panophthalmitis verfallen sehen. Wir kürzen den Eiterungsprozess wesentlich ab durch die Exenteration, d. h. durch breite Eröffnung des einen Abscess darstellenden Bulbus und durch Ausräumung seines in Vereiterung begriffenen Inhaltes.

Ist nun die Entzündung im Innern eines Auges keine stürmisch eitrige, so kann sie eine chronische Eiterung darstellen. Fehlt hierbei Chemosis, Protrusion, Lidödem etc., so bezeichnet man vorläufig diese Zustände noch nicht als Panophthalmitis.. Erblicken oder erschliessen wir aber eitrige Infiltration des Glaskörpers, so müssen wir die Diagnose auf Panophthalmitis stellen, wenn wir der pathologischen Anatomie Rechnung tragen wollen.

Diese einstweilen reizlose Panophthalmie führt nun entweder zur Phthisis bulbi oder sie exacerbirt gelegentlich zu der Form der stürmischen, zum Durchbruch drängenden Suppuration des Bulbusinhaltes.

Ob die Phthisis bulbi sich schleichend einstellt, oder ob sie mehr acut durch spontane Bulbusperforation eintritt, es werden immer auch in dem kleinsten Bulbus bedenkliche Massen eingeschlossen bleiben, welche, ob belebt oder unbelebt, die Quelle neuer Entzündungen werden können. Unbedingt rührt die intraoculare Eiterung her von microbiotischer Infection, sehr oft wird aber auch die nicht eitrige traumatische Uveitis, welche viele Augen zur Schrumpfung führt, durch Sepsiserreger unterhalten. Die Neurotomie derartiger Augen lässt septische Heerde in einem Organismus nach einem schwierigen operativen Eingriff zurück, welcher Eingriff vielleicht im Stande ist, die Infection des Gehirns durch Unterbrechung der Lymphbahnen zu erschweren.

Würde die Sehnervenbahn wirklich durch die Resection des Opticus in genügender Weise unterbrochen, so blieben doch dem septischen Bulbusinhalt immer noch andere Wege offen, z. B. die Venen, auf welchen er Unheil stiften kann. Es wird aber die Sehnervenbahn für die Bacterien, welche activ vorwärts wachsen, selbst im Vernarbungsstadium der Operationswunde kaum sicher unterbrochen sein, und in der ersten Zeit nach der Neurectomie füllt blutgetränktes, theilweis zertrümmertes Gewebe den Raum zwischen hinterm Augenpol und Opticusquerschnitt aus: dies kann die Infection des Intervaginalraumes von der Papille oder den Venenquerschnitten des Bulbus aus ermöglichen, eventuell sogar erleichtern.

Recht gering ist die Zahl derjenigen phthisischen Augen, welche absolut keine Mikroorganismen oder

keine Massen beherbergen, die jederzeit aus dem Blute die letztern anzulocken und durch deren Wucherung zum Infectionsheerd sich umzuwandeln befähigt sind.

So mancher Bulbus wird unter unsern Augen phthisisch, oder kommt geschrumpft in unsere Beobachtung, ohne dass wir die Gelegenheit oder die Quelle der Infection ermitteln können. Aus diesem Grunde den Inhalt aller solcher Bulbi für nicht infectiös zu erklären, widerspräche den Lehren der modernen Chirurgie, in deren System die Zahl der infectiösen Localerkrankungen immer im Wachsen, die Zahl der nicht infectiösen localen Entzündungen stetig im Abnehmen ist.

Die Neurectomie solcher Bulbi, wenn sie auch vielleicht die sympathische Ophtalmie des andern Auges abschneidet, wiederstrebt dem Gefühl unsrer Pflicht gegen den übrigen Organismus indem sie allermeistens einen septischen Heerd in der Augenhöhle lässt.

Fassen wir die sympathische Ophthalmie als überwandernde mycotische Entzündung auf — und wie könnten wir anders Deutschmanns Forschungen gegenüber! — und neurectomiren wir doch, so machen wir uns einer ausdrücklichen Inconsequenz schuldig, indem wir die Infektionsfähigkeit des neurectomirten Bulbus anerkennen.

Heftige Schmerzen eines phthisischen Bulbus können ferner allein die Neurectomie nicht motiviren, denn sie sind Symptom acuter oder chronischer, allermeistens aber septischer Entzündung im Bulbusinhalt, welcher demnach durch Exenteration zu entleeren ist.

Erscheint uns ein phthisisches Auge hinsichtlich

seines innern Zustandes oder spontaner Schmerzen harmlos, so setzen wir ein Glasauge ein, wenn, wie so häufig die Hornhaut des Stumpfes dasselbe erträgt. Erträgt sie es nicht, so dürfen wir die Durchschneidung des Opticus und der Ciliarnerven ausführen — aber nicht versprechen, dass absolut sicher die Cornea genügend anästhetisch wird. Denn stets bleibt wenigstens der Rand derselben empfindlich, und wenn zwei Protectoren der Neurectomie, Schweigger* und Meyer, die Reizung der Conjunctiva durch das Glasauge als unangenehme Eventualität berücksichtigen bei der Wahl des Operationsverfahrens, wie viel unangenehmer kann die Reizung der Hornhaut werden, welcher ein gut Theil ihrer Sensibilität erhalten bleibt!

Tritt nun nach der Neurectomie keiner von den genannten Uebelständen ein, so würde dadurch immer noch nicht diese Operation gegenüber der Exenteration des phthisischen Bulbus gerechtfertigt sein. Für das Individuum, welches ein künstliches Auge zu tragen beabsichtigt, bleibt es sich völlig gleich ob es dasselbe über ein atrophisches, einem Auge ähnliches Rudiment stülpt, oder über eine Scleralkapsel, welche mit organisirtem Blutgerinnsel gefüllt ist. Nach Exenteration eines Auges im Zustande mittlerer Phthisis wird vielleicht der Stumpf meistens kleiner sein, als nach Neurectomie — aber wer bürgt dafür, dass die Beweglichkeit in Folge der Läsion eines Internus oder Externus und der Abtrennung der beiden Obliqui, end-

* Schweigger, Bericht üb. d. XVI. Vers. d. Ophth. Gesellsch. Heidelberg 1884. Meyer ibidem.

lich in Folge tenonitischer Verwachsungen nicht in demselben Maasse bei der Neurotomie leidet wie die Masse des Stumpfes bei der Exenteration verringert wird?

Sich selbst überlassen schrumpfen die Bulbi, welche im Stadium der Phthisis provectior stehen, meistens im Laufe der Jahre weiter; durch die Neurectomie wird die Schrumpfung befördert und beschleunigt wegen der Trennung der hauptsächlichsten zuführenden Gefässe des Bulbus, welche bei der Durchschneidung des Sehnerven und der Ciliarnerven nicht zu umgehen ist. Die Exenteration dagegen entfernt die degenerirenden Gewebe, welchen die Schrumpfungstendenz innewohnt, um an deren Stelle organische Masse zu setzen, welche sehr bald zur Ruhe kommt, und lässt zugleich alle arteriellen Zuflüsse zu dem Stumpfe unversehrt. Wenn es gelingt, die Organisation des Blutgerinnsels in der Scleralhöhle durch geeignete Nachbehandlung der Exenteration zu cultiviren, kann eventuell der Stumpf eines Auges nach unserer Operation grösser sein, als wenn derselbe Bulbus einer Phthisis höchsten Grades spontan und allmählich oder mit Hülfe einer Sehnervendurchschneidung in beschleunigtem Tempo einer excessiven Schrumpfung entgegengegangen ist.

So entschieden anerkannt ist die Eigenschaft der Neurectomie, die Schrumpfung zu begünstigen, dass man sie in der Absicht ausführte, staphylomatöse Augen zu verkleinern und mit der gleichzeitig erreichten Unempfindlichkeit zur Prothese geeignet zu machen.

Das Staphyloma bulbi kann aber deswegen keine Indication zur Neurotomie liefern, weil dieser Eingriff,

so sicher er den unerwünschten Effect auf schrumpfende Bulbi ausübt, so unsicher den erwünschten Einfluss auf Augäpfel zeigt, denen das Hauptmoment zur Schrumpfung nicht innewohnt. Die Exenteration, kunstgerecht ausgeführt und zweckmässig nachbehandelt, leistet auch hier gerade das Richtige.

Der Anwesenheit eines Fremdkörpers im Auge wird von den meisten Autoren, welche über die Wahl zwischen Neurotomie und Enucleation des erblindeten Organs Betrachtungen anstellen, eine entscheidende Bedeutung zu Gunsten der letztern Operation beigelegt. Verhältnissmässig selten zwingt aber die von dem Fremdkörper direct ausgehende chemische oder mechanische Reizung des Auges zu dem chirurgischen Eingriff. Oftmals wird das Corpus alienum durch Einkapselung schadlos gehalten, leider aber in der Mehrzahl der Unglücksfälle dringen zugleich mit dem Körper oder später durch seine Einschlagspforte Microorganismen ein, welche im Innern des Bulbus günstigen Nährboden finden.

Von dem Eintreten oder Ausbleiben einer Infection hängt daher die Behandlung eines durch Fremdkörperverletzung zerstörten Auges in erster Linie ab. Ein inficirendes Trauma ohne Fremdkörper wird oftmals unheilvoller sein als das Restiren eines solchen, der aseptisch in das Sehorgan eindrang.

Wenn demnach die staphylomatösen und hydrophthalmischen Bulbi, welche durch ein Glasauge ersetzt werden sollen, nur der (partiellen oder totalen) Exenteration verfallen, wenn die phthisischen Bulbi entweder gar keiner Operation oder — aus bestimmten zwingenden

Gründen — der Exenteration unterworfen werden, wenn die acut oder chronisch panophthalmitischen Bulbi (welche zum Theil normale Grösse und gutes Aussehen zeigen) wie Abscesse respective Granulationsheerde ausgeleert werden, so bleibt doch für die Neurotomie das ausgedehnte Gebiet derjenigen erblindeten Bulbi, welche weder zur Vergrösserung, noch zur Verkleinerung tendiren, welche wegen ihres guten Aussehens den Gedanken an die Prothesis nicht aufkommen lassen, welche weder einen Heerd propagationsfähiger Entzündung darstellen, noch einen malignen Tumor beherbergen und welche endlich durch Schmerzen oder ähnliche Beschwerden ihren Träger belästigen.

Auf diesem Gebiete kann die Neurotomie Triumphe feiern.

Aus eigner Erfahrung gestatte ich mir über einen Fall von Sehnervenresection zum Beweise von deren Leistungsfähigkeit zu berichten. Eine sechzigjährige Frau erkrankt im November 1884 an zahlreichen Blutungen der linken Netzhaut. Das Sehvermögen, sofort herabgesetzt, sinkt allmählich in dem Maasse, als das Auge mehr und mehr Aussehen und Consistenz eines glaucomatösen annimmt. Im März 1885 tritt völlige Erblindung ein, zugleich mit heftigen erst intermittirenden, dann continuirlichen Schmerzen. Zur Iridectomie entschliesst sich Patientin um so weniger, als von unsrer Seite nicht grade dringend zugeredet wird, sie erträgt vielmehr ihr Leiden mit Hülfe von Morphiuminjectionen, Eserin und Cataplasmen noch drei Wochen und stellt sich erst im April wieder vor. Derartig war jetzt der Zustand des Auges, dass man

eine Neurotomie mit besserem Gewissen vorschlagen durfte als eine Iridectomie, und derartig die Schmerzen, dass sich die Frau dem Rath willig fügte. Die Resection des Opticus wurde nach Schweiggers Methode ausgeführt, die Länge des entfernten Stückes betrug zehn Millimeter. Die Blutung war, wie zu erwarten, beträchtlich, dennoch verlief die Heilung ohne Störung. Der Exophthalmos ging in 3 Tagen zurück, am 4. Tage war jeglicher Schmerz verschwunden. Vier Wochen nach der Entlassung zeigt sich Patientin wieder wegen eines paracentralen linsengrossen Geschwürs auf der fast vollkommen anästhetischen Cornea. Unter Anwendung von Atropin, Borsäure und Cataplasmen heilte das ulcus überraschend schnell.

Ein volles Jahr nach der Operation blieb bis jetzt das Auge schmerzlos, es hat ein vorzügliches Aussehen, normale, eher noch leicht erhöhte Spannung. Die Hornhaut empfindet Sondenberührung in ihrer Mitte gar nicht, an ihrem Rande eben merklich.

Glaucomatös erblindete Bulbi dürfen wir durch die Neurotomie in schmerzlosen Zustand überführen, nachdem wir die Ueberzeugung gewonnen, dass einerseits septischer Inhalt in denselben nicht vorhanden — und bei Secundärglaucom nach Bulbuseröffnung durch Verletzung, durch Hornhautgeschwür werden oft exquisit glaucomatöse Augäpfel septische Massen beherbergen! — dass andererseits nicht im verborgenen Innern eine maligne Neubildung heranwächst — und wenn selbst phthisische Bulbi einem Choroidalsarcom als Versteck dienen können, wie viel vorsichtiger wird man bedenken müssen, ob ein glaucomatöses Auge, dessen Ver-

gangenheit uns unbekannt, nicht eine maligne Neubildung einschliesst?* Auch wenn die Vergangenheit eines glaucomatös erblindeten Bulbus bekannt, und die Diagnose scheinbar zweifellos ist, könnte es doch sich ereignen, dass die Neurotomie ein Choroidalsarcom partiell umschneidet, welches die Enucleation exstirpiren sollte. Diese Möglichkeit illustrirt folgender Fall unserer Klinik, welcher vielleicht höhern Werth beansprucht als denjenigen eines Curiosums. Eine glaucomatöse Patientin wird im Jahre 1880 einer Iridectomie unterworfen, nachdem typische Excavation des Opticus und sectorenförmige auf dem rechten Auge oben innen, auf dem linken unten innen gelegene Gesichtsfeldbeschränkung constatirt war. Unmittelbar vor der beabsichtigten Entlassung entdeckte die ophthalmoscopische Untersuchung, erleichtert durch die breiten operativen Colobome, auf dem linken Auge eine sehr peripherisch oben aussen liegende Netzhautablösung, verursacht durch ein kleines Choroidalsarcom. Der sofort ausgeführten Enucleation verdankt die Patientin (bis heute, also sechs Jahre) ihr Leben: Denn die anatomische Untersuchung bestätigte die klinische Diagnose. Die Gesichtsfeldbeschränkung, auf beiden Augen gleich typisch gestaltet, und auf beiden aus der Excavation erklärlich, forderte nicht grade auf zur genauen Ophthalmoscopie der peripherischen Regionen des Augenhintergrundes. Zufällig lag das Sarcom unter dem gelähmten Netz-

* Vergl. Z. B. Hirschberg, Knapps Archiv IX. pag. 320. Auch ich fand bei der Untersuchung phthisischer Bulbi einen solchen ausgefüllt von — Sarcom. Dabei war die Verkleinerung des Augapfels eine beträchtliche, und die Diagnose vorher nicht gestellt.

hautsector. — So konnte es leicht geschehen, dass das Neoplasma übersehen wurde. Hätte sich nun die Frau mit glaukomatös erblindetem, heftig schmerzendem linkem Bulbus nach einiger Zeit wieder eingestellt, wir hätten kein Bedenken getragen, den sarcomatösen Bulbus zu neurotomiren. Das Melanosarcom wäre alsdann weitergewuchert, unaufhaltsam wie sonst, nur vorläufig schmerzlos.

Verdächtige glaucomatöse Bulbi principiell stets zu enucleiren, erlaubt nicht die Erfahrung, dass doch nur ausnahmsweise ein glaucomatös erblindetes Auge ein Sarcom beherbergt. Die Exenteration ist der richtige Eingriff, denn bei kunstgerechter Ausführung ermöglicht sie sofort die sichere Diagnose und kann in der Minderzahl der Fälle, in denen Choroidalsarcom gefunden wird, von Ausschälung der Sclera gefolgt sein.

Ist, wie in unserem Falle, der Tumor nicht die Ursache des Glaucoms, so stellt er eine zufällige Complication dar. Ein blosser Zufall war aber nicht das Aufkeimen eines Sarcoms in dem Falle von Schiess-Gemuseus* grade an der Stelle einer schweren Bulbusverletzung (vier Monate nach derselben wurde das Sarcom gefunden und die Enucleation ausgeführt); nicht zufällig wucherte in dem verletzten Auge der zehnjährigen Patientin Steinheims** das Gliom, welches Becker's anatomische Untersuchung feststellte.

Diejenigen Ophthalmologen, welche die Neurotomie

* Schiess-Gemuseus, Jahresbericht d. Augenheilanstalt von d. J. 1884 u. 1885 ref. in Knapp's Arch. 1886, p. 246.

** Steinheim, Glioma retinae traumaticum und sympathische Iridochoroiditis. Hirschberg's Centralbl. 1877, pag. 172.

durch penetrirende Verletzung desorganisirter Bulbi nicht principiell allein schon aus dem Grunde unterlassen, weil derartige Verletzungen schwere Infectionen darstellen, müssen die vielfach erwiesene Möglichkeit der Entstehung bösartiger Neubildungen durch Traumen berücksichtigen, wenn die Wahl eines nothwendigen Operationsverfahrens zwischen Neurotomie und Exenteration schwankt.

Man hat der Neurotomie vorgeworfen, dass sie eine später eventuell doch nöthig werdende Enucleation wesentlich erschwere. Der Exenteration gegenüber besteht diese Fatalität nicht; und, erweist sich die Entfernung der Sclera in jenen seltenen Fällen nöthig, wo uns ein Sarcom oder Gliom überrascht, so kommt die ausgedehntere Läsion des Orbitalgewebes beim Herauspräpariren der Sclera nicht in Betracht gegen die Gefährlichkeit des exstirpirten Tumors.

So entschieden die Antisepsis bei der Exenteration erleichtert ist, so entschieden ist sie bei der Neurotomie erschwert; die Antisepsis ist aber überaus wichtig bei einer Operation, welche viel schwieriger, viel eingreifender ist, welche viel mehr Zeit beansprucht als die Exenteration, und welche eine Wunde in bedenklichster Nähe des Gehirns erzeugt. So ist es kaum zu verwundern, dass trotz Antisepsis eine Neurotomie von tödtlicher Meningitis gefolgt war. Panas* erwähnt one case of death from basilar suppurative Meningitis in a child of fourteen years, coming on on the third day after the operation.

* Panas, Transactions of the International medical Congress. London 1881. Vol. III. pag. 46.

Die Enucleation hat ungefähr dreissig Todesfälle, die Neurotomie eine tödtliche Meningitis zu verzeichnen. Von der Exenteration ist diese traurige Folgeerscheinung noch nicht bekannt geworden — und die Exenteration ist so häufig schon ohne diese schwere Wundinfectionskrankheit ausgeführt worden, dass sie mindestens der Neurotomie gegenüber als gefahrlos bezeichnet werden muss.

Hoffentlich schreitet die ophthalmiatrische Antiseptik, welche noch nicht auf der Höhe der chirurgischen steht, bald so weit vor, dass wir ohne Furcht vor infectiöser Meningitis sowohl die Enucleation als die Resection der Sehnerven in allen Fällen ausführen können. Für die Enucleation sind aber geeignet hauptsächlich die intraocularen Tumoren, die Gliome der Netzhaut und die Sarcome des Uvealtractus für die Neurectomie gewisse glaucomatöse Bulbi.

Für die überwiegende Mehrzahl der bisher enucleirten oder neurotomirten Augen ist die Exenteration der richtige Eingriff. Denn die Neurectomie ist allzu conservativ, indem sie häufig septische (eventuell sogar maligne neoplasmatische) Massen im Organismus belässt, die Enucleation dagegen ist allzu liberal in der Preisgebung gesunden Gewebes; die Exenteration hält die richtige maassvolle Mitte inne.

II. Die Methode der Exenteration.

Die Vorzüge der Exenteration sind so verlockend, dass mehrere Ophthalmologen seit Jahren die Operation ausführten. Nach dem von Geh. Rath Gräfe* auf der Magdeburger Naturforscherversammlung gehaltenen Vortrage über Exenteratio bulbi, theilte eine Reihe von Fachgenossen mit, dass sie zu dieser Operation schon öfters Veranlassung gehabt hätten. Diese Mittheilungen gereichten dem Herrn Vortragenden zu hoher Freude und Genugthuung, wenn sie auch vielleicht nicht sämmtlich in der ausdrücklichen Absicht publicirt wurden, dem Empfehler der Exenteration Freude zu bereiten. Uebrigens müssen grade diejenigen, welche öffentlich aussagen, dass sie die Exenteration des Bulbus längst kannten und öfters ausführten, gefragt werden, warum sie dieselbe nicht immer anwandten bei Verletzungen, bei Panophthalmitis, bei Phthisis etc.? warum sie in der Mehrzahl der Fälle die absolut oder relativ gesunde Sclerotica mit entfernten und nur in der Minderzahl die allein berechtigte Exenteration beliebten?

* Alfred Gräfe. Enucleatio oder Exenteratio bulbi? Tagebl. d. 57. Versamml. deutsch. Naturf. u. Aerzte. Magdeburg 1884.

Es befestigte unsere Ueberzeugung, dass wir auf dem rechten Wege waren, wenn wir hörten, dass dieselbe Operation, welche in unserer Klinik die Enucleation in den Jahren 1879—1883 ausserordentlich oft ersetzte, von hochangesehenen Fachgenossen wenigstens mitunter an Stelle der Enucleation in derselben Art und Weise ausgeführt wurde. Wenn aber Dr. Dujardin* behauptet, dass Guérin schon im Jahre 1769 die gleiche Operation beschrieben habe, so ist er im Irrthum.

Ich würde diese Publication, welcher die Absicht zu beleidigen aus allen Sätzen spricht, nicht erwähnen, wenn ich nicht die Pflicht hätte zur factischen Berichtigung derselben. Guérin** sagt: Je distingue deux sortes d'exstirpations, celle de tout le globe et celle d'une partie du globe seulement. L'exstirpation d'une partie de l'oeil consiste à enlever la partie anterieure de l'oeil, y compris l'iris. Bei der Abtragung des vordern Segmentes des Auges, schreibt Guérin ausdrücklich, ses humeurs se viduent le reste des membranes se rapprochent et forment un petit globe etc. Der von den deutschen Ophthalmologen übrigens hochgeschätzte Guérin will nur das vordere Segment abtragen, dabei entschlüpfte ihm der Glaskörper aus dem Binnenraume des Bulbus. Wie vielen andern Ophthalmologen des vorigen und des jetzigen Jahrhunderts, so geschah auch ihm der unerwünschte Glaskörperaustritt, indem er von einem sonst gesunden Bulbus den erkrankten vordersten Theil abtragen, sonst aber möglichst viel als Stumpf für

* Dr. Dujardin, De l'exentération du globe oculaire. Revue clinique d'oculistique Paris. Janv. 1885. pag. 7.

** Guérin, Essai sur les maladies des yeux Lyon 1769. pag. 420.

ein Glasauge der Orbita erhalten wollte. Mit einer Exenteration, welche den Zweck hat, den erkrankten Bulbusinhalt zu entfernen, kann die Operation Guérins nicht verglichen werden, welche er in dem Capitel über „Carcinom“ des Auges beschreibt und welche, wenn sie coupe la cornée opaque à une demi ligne de la transparente nach heutigen Begriffen als Exstirpation eines präcornealen Tumors mit seiner Basis bezeichnet werden muss. Die recht häufig zu machende Beobachtung, dass trotz der unabsichtlichen Entleerung des Glaskörpers die Amputationen des Bulbus (z. B. bei Staphylomen) einen recht ansehnlichen Stumpf hinterliessen, hat gewiss in den letzten Jahrzehnten zahlreiche Fachgenossen völlig unabhängig von einander auf den Gedanken der planmässigen Exenteration gebracht. Wer die Ausweidung des Bulbus zuerst ausgeführt hat — diese nebensächliche Frage lässt der Vortrag A. Gräfe's ganz bei Seite, er setzt die Operation als bekannt voraus, um sich gewichtigen Betrachtungen über die ausgedehnten Indicationen und die hohen Vorzüge dieses chirurgischen Eingriffes hinzugeben, zugleich aber auch Erfahrungen über den Heilungsverlauf mitzutheilen, welche geeignet sind, Bedenken zu erregen.

Von vielen Seiten sind auch solche Bedenken bezüglich der Zulässigkeit der Operation geäussert worden. Die bisher völlig unerwiesenen Gefahren derselben sind von den Anhängern der Enucleation so sehr in den Vordergrund gestellt worden, dass die erwiesenen Vorzüge des Verfahrens nicht zur Geltung gelangten.

Nachdem ich oben die Existenzberechtigung der

Exenteration ausführlich dargelegt habe, liegt es mir ob, den Bedenken bezüglich der Gefährlichkeit des Eingriffes durch Mittheilung ausgedehnter Erfahrungen entgegenzutreten. Ich beeile mich daher, zunächst die Vorbereitungen zur Operation, dann die Ausführung, die Nachbehandlung derselben und schliesslich den Heilungsverlauf und die Resultate zu beschreiben.

Die Vorbereitungen zur Operation beginnen mit der Reinigung des Körpers unseres Patienten und Bekleidung desselben mit frischer Wäsche. Etwaige äussere Krankheitsheerde, Beingeschwüre, Abscesse, welche eine Infectionsquelle bilden können, werden im Vollbade leicht entdeckt und müssen durch Verband unschädlich gemacht werden. Der Chirurg wird Verwunderung äussern, wenn ich ferner die scrupulöseste Reinigung der Umgebung des Auges betone, aber es gilt immer noch nicht allgemein in der operativen Augenheilkunde als selbstverständliches Gesetz, dass dasjenige, was gereinigt werden kann, auch gereinigt werden muss. Die Reinigung, insbesondere der Augenbrauen geschehe mit Seife, resp. ätherbefeuchteter Watte; stundenlange Umschläge mit Sublimatlösung (1 : 5000) oder ein hydropathischer nächtlicher Verband mit derselben Flüssigkeit desinficiren die Haut, die Brauen und Wimpern.

Obgleich nicht blos jeder Augenarzt, sondern geradezu jeder gebildete Laie weiss, dass Staubkörnchen, welche in das Auge fliegen, von der Conjunctva des obern Lides begierig aufgenommen werden, so reifte doch wunderbar spät erst die Ueberzeugung, dass die Bindehaut des obern Lides ebenso wie diejenige des untern durch ausgiebige

Ectropionirung vor jeder Operation bloszulegen und mit desinficirender Flüssigkeif nicht nur abzuspülen, sondern abzuspritzen ist, damit die Microorganismen, welche noch unendlich leichter als Staubkörnchen in die Conjunctiva gelangen und haften bleiben, möglichst entfernt resp. getödtet werden.

Die Conjunctivalsäcke bedürfen eigentlich noch sorgfältigerer Desinfection als die äussere Haut; denn ihre Fläche ist dem Staube ebenso exponirt, in ihren Rinnen und Furchen siedeln die Bacterien sich leicht an, die geringe Thränensekretion spült sie nicht so wirksam fort, wie sie beim Waschen des Gesichts entfernt werden. Dazu kommt, dass die feuchte Schleimhaut einen der Vermehrung der Microorganismen günstigen Nährboden darstellt. Zur Desinfection der Bindehaut muss eine Sublimatlösung von mindestens 0,2 pro Mille verwendet werden, damit die epithelialen Lagen der Schleimhaut, in welche die Microben eindringen, leicht oberflächlich angeätzt werden. Die Sublimatlösung von 1 : 5000 scheint diese Wirkung grade in genügender Weise zu erzielen, ohne doch allzusehr zu reizen. Selbstverständlich ist auf den Thränenapparat bei der Exenteration ebenso sorgsam wie bei Staaroperation Rücksicht zu nehmen.

Die Instrumente werden eine Zeit lang in absoluten Alcohol gelegt und unmittelbar vor ihrer Verwendung in Sublimatlösung getaucht.

Die Instrumente sind wohl sicher zu desinficiren, aber wenn man bedenkt, dass die Conjunctiva und die cilientragenden Lidränder auch nach scrupulösester Reinigung nicht als vollkommen aseptisch gelten

können, wenn man bedenkt, dass die Luft auch des idealsten Raumes die Wunde zu inficiren vermag, so wird man sich nicht begnügen vor Anlegung des Verbandes eine einmalige Irrigation vorzunehmen, sondern man wird durch *continuirliche Irrigation* einer antiseptischen Lösung das Operationsterrain mit einer in stetem Abfliessen begriffenen Flüssigkeitsschicht bedeckt erhalten.

Von der Conjunctiva und dem Lidrande können die Instrumente jederzeit Microorganismen mitnehmen und in die Tiefe führen. Aus der Luft niedergesenkte Keime können von Venen oder Lymphgefässen aufgenommen sein, ehe die einmalige Ausspülung am Schlusse der Operation erfolgt.

Die Wichtigkeit einer Desinfection der Conjunctiva und einer Abschliessung der äussern Luft von Bulbuswunden beweist folgende nicht allzuseltene Beobachtung aus der klinischen Praxis: Wir constatiren bei einem Metallarbeiter eine frische Verletzung der Bulbuskapsel, welche durch Eindringen eines Metallsplitters soeben erst erzeugt wurde. Auch wenn der Patient sein Auge nicht mit schmutziger Leinwand, oder mit der unsaubern Hand verdeckt hat, auch wenn wir baldigst den Conjunktivalsack ausspülen, und einen antiseptischen Verband anlegen — wir werden häufig durch septische Eiterung im Bulbusinnern erschreckt Durch den Fremdkörper kann die Infection nicht geschehen sein, denn dieser ist glühend gewesen, oder doch so heiss, dass er als steril betrachtet werden muss. Es ist also die frische Wunde (in welcher vielleicht sogar der für Infection äusserst empfängliche Glaskörper zu Tage

liegt) von der Conjunctiva her oder aus der Luft inficirt worden.

Die continuirliche Irrigation schützt vor derartigen Infectionen.

Die vorzüglichen Resultate, welche diese Antiseptik bei unsern Staaroperationen seit Jahren erreicht, sind wenigstens nicht anders zu deuten. Geh. Rath Gräfe berichtete im Arch. für Ophthalm. XXX, 4 über den Heilungsverlauf von 190 Staarextractionen, welche unter Anwendung continuirlicher Irrigation ausgeführt wurden. Nur vier Augen gingen verloren, zwei durch iritische Processe, zwei durch secundäre Suppuration. Eine primäre Eiterung wurde nicht beobachtet.

Höchst erfreulich hat sich die Hoffnung bestätigt, welche ausgesprochen ist in den Worten:

*„Ich stehe nicht an zu bekennen, dass alles, was ich bei der zuletzt dargelegten Art der Wundbehandlung gesehen und erlebt habe, mich mehr als je zuvor mit der festesten Zuversicht auf weitere beste Erfolge erfüllt.“**

Von den seit November 1884 bis Anfang Mai 1886 vorgenommenen 280 Staaroperationen waren nur zwei von septischen Eiterungen gefolgt. Und diese beiden Unglücksfälle beweisen grade, dass es bei Anwendung unsrer Methode besonderer Umstände bedarf, wenn eine primäre Wundeiterung überhaupt noch entstehen soll. An dem einen Kranken war

* Obige Angaben beziehen sich auf bis November 1884 gemachte Beobachtungen. Die von diesem Termine ab bis zur Gegenwart (1. Januar 1885 bis 1. October 1887) ausgeführten Operationen zeigen eine noch bei weitem geringere Verlustziffer. Von 555 während dieses Zeitraums vorgenommnen Extractionen seniler cataracten gingen nur zwei durch Suppuration zu Grunde.

ein schweres eitriges Thränenleiden übersehen worden: beim ersten Verbande stürzte aus der Lidspalte eine bedeutende Masse Eiters heraus, welche sich durch Druck auf den Thränensack noch vermehren liess. Der zweite Kranke, ein sehr gebrechlicher Greis, wurde 48 Stunden nach doppelseitiger Extraction von Schmerzen im rechten Auge und gleichzeitig im rechten Oberarm befallen. Während das linke Auge absolut reactionslos heilte, entwickelte sich typische Suppuration des rechten Auges, und gleichen Schritt haltend eine ausgedehnte Phlegmone des rechten Armes, welche schliesslich zu multipler Abscedirung führte. Dass diese Vereiterung eines frisch operirten Auges von circulatorischen Sepsiserregern verschuldet wurde, kann wohl kaum einem Zweifel unterliegen.

Ob die antiseptische Irrigation mehr durch chemischen Einfluss des gelösten Sublimats auf die Microorganismen oder mehr durch mechanische Entfernung der letztern, oder endlich was das wahrscheinlichste, durch beide Momente zusammen wirkt, muss erst entschieden werden. Wir halten uns einstweilen an die Thatsache, dass diese Methode von 470 Staaraugen mindestens fünf vor Vereitrung schützte — denn mindestens zwei Procent der staaroperirten Bulbi gingen bei allen unseren bisherigen Wundbehandlungsarten auf dem Wege der Sepsis zu Grunde — wir behalten die Methode, welche keine bessere Probe bestehen kann als bei Operation staarkranker, also seniler, marastischer, gegen septische Infection äusserst empfindlich reagirender Augen, auch für die Exenteration in genau identischer Weise bei; wir irrigiren z. B. mit derselben

Sublimatlösung (von 1 : 5000) obgleich etwa eine stärkere Lösung erlaubt wäre, oder sogar von theoretischer Seite gefordert würde. Wir halten uns an die Erfahrungsthatsachen. Die Irrigation schwacher Sublimatlösung findet, wie bei den Staaroperationen, so auch bei den Exenterationen, während des Verbandwechsels ebenfalls statt derart, dass nach Abnahme der Binde der Kopf des Patienten horizontal gelegt und die Lider nur durch eine beträchtliche Schicht von Sublimatwasser betrachtet und eventuell unter dieser Schicht wegen des Thränenabflusses sanft von einander gezogen. Frühstens am vierten Tage erlauben wir uns eine Besichtigung des Auges resp. Stumpfes, wenn nicht zwingende Gründe anders bestimmen; auch hierbei ist die Lidspalte mit Sublimatwasser stets gefüllt.

Wenn ich jetzt zur Beschreibung der Operationstechnik übergehen darf, so empfehle ich zunächst den Gebrauch der Desmarres'schen Lidhalter. Ein Assistent hält das obere Lid zurück und leitet die Irrigation aus einem hochgehängten Glasirrigator, ein anderer hemmt das untere Lid und hilft dem Operateur den Bulbus fixiren. Zu diesem Zwecke erfasst der letztere Conjunctiva und episclerales Gewebe höchstens 5 mm von dem ihm zugewendeten Hornhautrande entfernt mit fester Hakenpincette, während der Assistent eine ebensolche genau in den Corneallimbus einschlägt. Die Incision der Sclera zwischen beiden Pincetten vollführt ein leicht bauchiges Scalpell, welches äusserst vorsichtig schichtenweise die Lederhaut durchtrennt, bis sich die schwarzgraue Aussenfläche des Ciliarkörpers eben grade einstellt. Unmittelbar hinter dem

Befestigungsringe des Uvealtractus an der Innenwand des Canalis Schlemmii (der „Sehne des Ciliarmuskels") muss der Schnitt in den Suprachoroidalraum münden, das Messer muss also unmittelbar hinter der Pincette einschneiden, welche den Limbus fixirt.

Die Fixation des Bulbus ist sehr wichtig für das Gelingen dieses immerhin schwierigen Einschnittes; die Sclera muss fest und sicher gehalten und zwischen beiden Pincetten gewissermassen angespannt werden, zugleich ist aber jeder Druck zu vermeiden, welcher leicht den Ciliarkörper zum Bersten bringt.

Bei mangelnder Assistenz empfiehlt sich die Anwendung einer gabelförmig getheilten, zweispitzigen Pincette, wie sie früher zur Sicherung der Bulbusfixation bei Staaroperationen verwendet wurde. Zwischen beiden Spitzen würde dann das Messer wie zwischen den zwei Zinken einer Gabel zu führen sein.

Nach Vollendung des Schnittes halten die beiden Pincetten die Wundränder so lange fest, bis die stumpfe Branche einer kleinen aber festen Cooperschen Scheere in den Suprachoroidalraum eingeschoben ist. Während nun der Scleralschnitt immer unmittelbar hinter dem Limbus weitergeführt wird, folgen die beiden Pincetten der Scheere, indem sie nach jedem Schlage derselben die eben entstandenen Wundränder der Sclera und der Cornea erfassen und ohne Druck und ohne Zug fixiren. Die Scheere muss, wenn sie den halben Weg zurückgelegt hat, der linken Hand übergeben, oder von neuem in die Ausgangsstelle eingelegt und in umgekehrter Richtung vorwärtsgeschoben werden, bis zur Vollendung des kreisförmigen Schnittes. Jetzt fassen unverweilt

beide Pincetten den nasalen (oder temporalen) Rand der Sclera, an zwei von einander etwa zehn mm entfernten Punkten. An der Innenfläche des so fixirten Scleralstückes entlang wird nun ein schneidender Löffel* eingeführt, welcher den Bulbusinhalt aus dem Suprachoroidalraum, der Gelenkhöhle der Choroidea, enucleirt. Zwei Grössen dieses Löffels, welcher die Concavität der Sclera nachahmt, genügen, indem die grössere Form den normalen (und ectatischen), die kleinere Form den phthisischen Bulbis angepasst ist**.

Die Figuren 1 – 8 stellen Photogramme dar, welche von den Präparaten direkt in ca. zweifacher Vergrösserung aufgenommen wurden. Sie illustriren die Lage des Exenterationsschnittes und beweisen die Möglichkeit, den kranken Bulbusinhalt an dem Hornhautlimbus hängend wie das Räderwerk einer Uhr am Zifferblatt aus dem Gehäuse herauszuheben.

Wenn Knies in seiner ausgezeichneten Abhandlung über sympathische Augenerkrankung*** die Exenteration berührend, sagt: „Die Zerstörung des anatomischen Präparates dürfte natürlich dem Wohle des Patienten gegenüber nie den Ausschlag geben, doch

* Da die gewöhnlichen scharfen Löffel zu massiv, zu schmal und zu tief ausgehöhlt sind, so habe ich vom Instrumentenmacher Baumgartel, Halle a. S., zur Exenteration speziell geeignete schneidende Löffel construiren lassen.

** Bekanntlich ist ein schneidender Löffel zur Exstirpatio oculi nichts Neues. Bartisch bildet drei schön geschmückte Exemplare eines solchen Instrumentes in Augendienst, Dresden, 1583, fol. 219. ab und giebt die Gebrauchsanweisung: „Drück es in einem huy unter dem obern Lide hinein" etc.

*** Beiträge zur Ophthalmologie, Festschrift zu Ehren Horners. Wiesbaden 1881 p. 88.

würde dadurch auch jede nachträgliche Diagnose unmöglich gemacht, die doch von grossem Werthe sein kann," — so freut es uns jetzt mittheilen zu können, dass nach unserer Exenteration der Bulbusinhalt oft in situ zur anatomischen Untersuchung gelangt und dass gerade bei denjenigen Degenerationsformen des Auges, welche nur durch die Autopsie aufzuklären sind, besonders häufig die Massen aus der Scleralhöhle ohne Störung der topographischen Verhältnisse exenterirt werden. So ist bei Ausfüllung des Bulbus mit plastischen Wucherungen, in deren Tiefe ihre Ursache, z. B. ein Cysticercus, versteckt liegt, die Heraushebung der unversehrten Massen durch ihre Resistenz gesichert, so ist bei phthisischen Augen die glatte Ausweidung durch schon bestehende Ciliarkörperablösung erleichtert und gewissermassen vorbereitet — während andererseits bei schweren Verletzungen, wo die anatomische Untersuchung ohne besonderes Intresse, anfangs der Collaps des Bulbus und die Zerfetzung der formgebenden Membranen, später ausgedehnte Verwachsungen im Suprachoroidalraum — ferner bei Staphylomen, deren anatomische Untersuchung für die practische Ophthalmologie nicht besonders wichtig, die leicht eintretende Berstung eine Erhaltung der unversehrten Inhaltsmassen seltener gelingen lässt.

Die panophthalmitischen Augen stehen gewissermassen in der Mitte zwischen den beiden geschilderten Gruppen, indem bald eine ausgedehnte flächenhafte Verwachsung oder doch plastische Verklebung der Wände des Schwalbe'schen Raumes hindernd in den Weg tritt, bald ein solches Hemmniss nicht besteht,

ja im Gegentheil der genannte Lymphraum durch Anhäufung von Flüssigkeit ausgedehnt ist.

Verknöcherungen im Augeninnern vereitelten nicht die Ausschälung der Bulbuscontenta, es schlüpften im Gegentheil die letzteren in Fällen ausgedehntester Ossification besonders glatt und schnell heraus. Als Produkt einer solchen Exenteration bewahre ich beispielsweise eine knöcherne Kugel auf, welche die Grösse eines leicht phthisischen Augapfels besitzt, an dem einen Pol die Hornhaut, an dem entgegengesetzten ein kleines kreisrundes Loch (für den Sehnerven resp. die Spitze der trichterförmigen Netzhautablösung) trägt und sonst beinah vollständig von verdickter Choroidea überzogen ist.

Eine vorher bestehende Ciliarkörperablösung erleichtert natürlich das Gelingen des äquatorialen Einschnittes der Sclera ohne Verletzung des Uvealtractus. Ereignet sich die letztere, so braucht man damit nicht auf die Erhaltung des Präparates zu verzichten, denn ein sorgfältiges Einschieben der Scheerenbranche in den Perichoroidalraum kann den Fehler corrigiren.* Die Figuren 1, 2, 4 beweisen, dass man auch einen sehr zarten Bulbusinhalt in situ herausheben kann; in solchen Fällen stellt die exenterirte Masse einen weichen, scheinbar mit Flüssigkeit gefüllten Beutel dar, an dessen Aussenfläche man die Ciliarnerven verlaufen sieht. Bei einem secundärglaucomatösen Bulbus gelang mir sogar die Erhaltung der Sehnervenpapille, welche eine deutlich erkennbare glaucomatöse Excavation zeigt.

* Fig. 6 zeigt z. B. eine Durchschneidung des Ciliarkörpers und doch ein vollständig erhaltenes Präparat.

Die Methode kam zu glücklicher Ausführung bei den grössten staphylomatösen und den kleinsten phthisischen Bulbis. Die kleinste exenterirte und in situ vollkommen erhaltene Masse bildete den Inhalt eines seit zwanzig Jahren phthisischen Auges und hat das Volumen einer mittelgrossen Erbse.

Der Löffel hat hauptsächlich die Vortexvenen, die hintern Ciliararterien und den Hals der Papille mit den sclerochoroidalen Verwachsungen seiner Umgebung zu durchschneiden. Er muss daher auch so geführt werden, dass er eine schneidende Wirkung auf diese Gebilde entfalten kann.

Seine Introduction in der Richtung von vorn nach hinten muss mit Auf- und Abwärtsbewegung verbunden sein, während seine Convexität immer der Concavität der Sclera fest anliegt. Je entschiedener die Vortexvenen und die Arterien geschnitten, je weniger sie also gezerrt und gerissen werden, um so formvollendeter fällt das anatomische Präparat aus, um so weniger wird auch eine Nachlese pigmentirter Fetzen von der Scleralinnenfläche nöthig.

Wenn die Heraushebung des Bulbusinhaltes in unversehrtem Zustande mit einmaliger Löffelintroduction nicht glückt, so gelingt doch wenigstens die reine Exenteration der wenn auch geborstenen oder zerrissenen Masse.

Relativ selten genügt der schneidende Löffel nicht, indem festere pathologische Verwachsungen im Perichoroidalraum die Anwendung einer kräftigen Cooper'schen Scheere zum Zerschneiden der mitunter sehnenartigen Adhäsionen und eines gewöhnlichen stärker gekrümmten scharfen Löffels zum Abkratzen der

auf der Scleralinnenfläche bleibenden Residuen verlangen.

Man sieht es der entleerten Masse an, ob sie rein und vollkommen, oder ob sie unvollkommen herausgehoben wurde. Doch wird man natürlich in jedem Fall eine Besichtigung der Wandung der Höhle vornehmen, indem dieselbe mittelst mehrerer Pincetten offen gehalten und das Blut durch in dickem Strahl eingespritzte Sublimatlösung ersetzt, oder in Wattebäuschen aufgesogen wird. Am häufigsten ist für die Stelle des Sehnerveneintritts eine nachträgliche Säuberung nöthig.

Von der mit dem Scalpell auszuführenden Incision der Sclera wird man unter gewissen Verhältnissen abstrahiren dürfen oder sogar müssen.

Bei schwerer Verletzung mit Scleralruptur wird die Scheerenbranche direkt in die letztere eingeschoben. Ist durch Vereiterung der Cornea die Exenteration indicirt, so empfiehlt es sich, diese Operation mit der Einführung der Scheere in meridionaler Richtung und mit der meridionalen Durchschneidung des limbus corneoscleralis und des mehrgenannten Anheftungsringes der Ciliarmuskelsehne zu beginnen. In diesen Schnitt lässt sich leicht die aequatorial und nur die Sclera schneidende Scheere einführen.

Endlich wird man von einem schon bestehenden (wenn auch cornealen) Schnitte ausgehen in denjenigen Fällen, wo die Exenteration an eine vorher versuchte Operation (Iridectomie Staaroperation) angeschlossen werden muss. Dem vorsichtigen Operateur gelingt hierbei die Erhaltung des anatomischen Präparates in

seiner Integrität. Dieselbe war sogar zweimal möglich bei folgendem Operationsmodus: Zwei Bulbi, welche durch gonorrhoische Ophthalmie die Cornea fast vollständig verloren hatten, exenterirte ich allein mittelst des schneidenden Löffels, der mit seiner Concavität auf der vordrängenden Iris hingleitend die Ciliarmuskelsehne durchbrach, die entstandene Oeffnung nach oben und unten erweiterte, dann die Enucleation im Perichoroidalraum ausführte, und schliesslich den in toto herausluxirten, noch an dem stehengebliebenen Theile des Anheftungsringes hängenden Uvealtractus von der Innenwand des Canalis Schlemmii abtrennte.

Die Erhaltung des Corneoscleralfalzes ist in mehrfacher Hinsicht von Nutzen. Erstens ist die Geräumigkeit des Conjunctivalsackes für die Prothesis von solcher Bedeutung, dass jeder Millimeter der Bindehaut geschont werden muss, und mit dem Limbus bleibt dessen Conjunctiva erhalten. Sodann ist nur auf dem Limbus die Conjunctiva so fest angeheftet, dass sie sich nicht retrahiren kann. Die Retraction der Conjunctiva erschwert die Anlegung der unten zu beschreibenden Suturen beträchtlich und die Entblössung der Sclera muss der Ernährung dieser Membran sehr nachtheilig sein.

Da nun eine gleichzeitige Conservirung des topographisch-anatomischen Präparates und des limbus corneoscleralis nur ganz ausnahmsweise gelingt, so wird man vielleicht in solchen Fällen, wo die topographischen Verhältnisse des Bulbusinnern kein besonderes Interesse bieten, auf die Erhaltung des Limbus das Hauptgewicht legen und einen Hornhautschnitt mit einem schmalen Messer anlegen, die Cornea dann mit

der Scheere ausschneiden und den Bulbusinhalt mit dem Löffel ausweiden. Dieses Verfahren wäre besonders den praktischen Aerzten zu empfehlen, welche in die Nothwendigkeit versetzt sind, gefährliche Bulbuscontenta entfernen zu müssen. Mit Hülfe nur einer Person, welche die Irrigation besorgt, könnte die Operation, unter Anwendung des Sperrelevateurs, leichter und schneller als die Enucleatio bulbi ausgeführt werden.

Einmal habe ich das conservative Bestreben auch auf die Hornhautperipherie ausgedehnt. Einen 2 mm breiten Rand von Hornhautgewebe liess ich stehen, ein Loch bildend, welches zur Introduction des Löffels grade genügte. Die Suturen wurden durch das Hornhautgewebe gelegt und vereinigten die Schnittränder aus Hornhautsubstanz, welche in schönster Weise per primam zusammenheilten. Der Stumpf war nicht empfindlich gegen die Prothesis. Die mit der Exenteration einhergehende Resection der Ciliarnerven, welche den grössten Theil der Cornea seiner Sensibilität berauben würde, hinterlässt grade einen empfindlichen Hornhautrand, indem dieser ja durch Conjunctivalnerven versorgt wird. Ob die Hornhautnarbe des Stumpfes das Glasauge immer vertragen würde, müssten daher weitere Versuche lehren.

Zur Anwendung des Beer'schen Messers, welches man bisher zur Abtrennung des vordern Bulbussegments benutzte, indem man es hinter dem Ciliarkörper einstiess, bleibt nach dem Gesagten keine Indication mehr, es sei denn für denjenigen, welcher einen malignen Limbus-tumor exstirpiren will, ohne den ganzen Bulbus zu opfern.

Schon oben wurde gesagt, dass eine genaue Inspection der Scleralhöhle vor Anlegung der Suturen selbstverständlich ist. Nicht allein auf Reste des Uvealtractus wird man hierbei zu achten haben, sondern auch auf die Beschaffenheit der Sclerotica selbst. So wurde in einem Falle ein kleiner, die Mitte der Scleraldicke einnehmender Abcess dieser Membran an einer kugligen Prominenz derselben entdeckt.

Mit einem kleinen scharfen Löffel wurde der Abscess ausgekratzt; die Heilung verlief absolut normal.

Die nach der Exenteration anzulegenden Suturen bedürfen der Besprechung. Sie haben den Zweck, den kelchförmigen Bulbusrest zu einer blutgefüllten Kugel zu gestalten. Die Vernähung der Conjunctivalränder allein könnte allenfalls genügen, doch würden sich hierbei die Scleralränder nur ausnahmsweise aneinander legen, wenn drei oder vier gewöhnliche Nähte eingelegt werden. Eine Tabaksbeutelnaht schliesst die Oeffnung so fest und vollständig, dass eine Nachblutung oder ein verflüssigtes Blutgerinnsel keinen Ausweg finden kann und leicht die Conjunctiva in beträchtlicher Ausdehnung von der Sclera dissecirt und den Scleralstumpf comprimirt; ferner wird diese Naht zu viel Conjunctivalsubstanz verbrauchen und den Bindehautsack dementsprechend verkürzen. Da wiederum die Vernähung der Scleralränder allein leicht Entblössung der Sclera zur Folge haben wird, so darf die etwas umständliche Mühe nicht gescheut werden, Conjunctiva und Sclera in der Weise zu nähen, dass man unmittelbar neben dem Schnittrand in die Conjunctiva einsticht, den Faden durchzieht, den ent-

sprechenden schmalen Scleralrand erfasst und durchsticht, dann in ungekehrter Reihenfolge mit dem gegenüberliegenden Rande der Membranen ebenso verfährt. Durchschnittlich werden drei, höchstens fünf Catgutsuturen nöthig. Mitunter gelang es die Schnittflächen der Sclera in ihrer ganzen Ausdehnung aufeinander zu bringen.

Während der Vernähung der Scleralränder füllt sich die so gebildete Höhle mit Blut. Die Suturen schliessen die breite Oeffnung des Scleralstumpfes einerseits so fest, dass der letztere durch die Blutung zu einer prallen Kugel aufgetrieben werden kann; andrerseits ist aber auch zwischen den Fäden einem allzureichlichen Bluterguss der Austritt ermöglicht.

Der Werth eines aseptischen Blutgerinnsels für die zu erstrebende Ausfüllung pathologischer Hohlräume ist schon 1875 von Volkmann* betont worden.

Unter der Voraussetzung strengster Antisepsis sind wir nicht nur der Verpflichtung enthoben, das Blut aus der Scleralhöhle unmittelbar vor der Anlegung des Verbandes nochmals auszuspritzen und auszudrücken, wir dürfen und wir müssen sogar das Blutgerinnsel vorsichtig erhalten und behüten, damit es sich organisire, d. h. damit es als ein Medium diene, in welches hinein die Granulationen besonders üppig wuchern. Eine Serie von Fällen, welche wir versuchsweise ohne Naht behandelten, gab Gelegenheit, das Verhalten des Blutgerinnsels zu beobachten. Es gelang nämlich bei einzelnen dieser Patienten, welche sich besonders ruhig

* Volkmann, Ueber den antis. Occlusivverband u. s. Einfluss auf den Heilungsprozess der Wunden. Sammlg. klin. Vortr. Nr. 96.

verhielten, unter dem (doppelseitigen) Verbande die Sclera wie einen Kelch mit Blut gefüllt zu erhalten. Beim ersten Verbandwechsel, 48 Stunden nach der Operation präsentirte sich z. B. bei Schütze, Statistik Nr. 172. der Stumpf wie eine glatt durchschnittene mit Blutcoagulum gefüllte Cyste. Am vierten Tage war das Gerinnsel heller, mehr gelbroth; unter continuirlicher Irrigation von Sublimatlösung liess ich den Stumpf Bewegungen ausführen, welche bewiesen, dass die Füllungsmasse fest sass. Am sechsten Tage stach ich eine Sonde in die Mitte des Querschnittes, der Stich blutete, die Granulationen waren also schon beträchtlich weit in das Blutgerinnsel hineingewachsen. Entlassen am neunten Tage, kehrte Patient nach drei Wochen wieder. Der Stumpf hat die Form eines geschnürten Waarenballens und die Grösse eines Bulbus mit Phthisis quadrata höhern Grades. Aus der Mitte der Vorderfläche sprosst ein stattlicher Granulationsknopf heraus.

Leider gelingt die Cultivirung des Blutgerinnsels auch bei sorgfältiger Scleralnaht nicht immer, sie sollte aber stets erstrebt werden, weil die so gewonnenen Stümpfe besonders gross und massiv sind. Nach der Anlegung der Suturen muss mit dem Finger durch das obere Lid hindurch eine pralle bewegliche Kugel zu fühlen sein.

Sollte die Blutung aus der Art. centralis, den Arteriae ciliares, den Venae vorticosae zögern oder ausbleiben, so möchte ich geradezu rathen durch Anwendung einer warmen Irrigationsflüssigkeit dieselbe zu befördern. Aus der Wundspalte, aus dem Conjunktival-

sack wo es nur Nachtheil stiften kann, muss das Blut mit peinlichster Sorgfalt entfernt werden; für die aseptische Scleralhöhle gebrauchen wir es, wie die Chirurgen für tiefe Knochendefecte. Bekannt sind die Principien Volkmanns, welcher das Blutgerinnsel in einer Knochenspalte nicht nur duldet, sondern dasselbe herbeischafft, wenn es fehlt. „Es könnte nämlich sein," sagt Volkmann*, „dass einmal bei der ersten Reinigung und dem ersten Verbande die Blutung eine so geringe wäre, dass man beim Verbandwechsel die klaffende Wundspalte nicht mit einem Blutgerinnsel ausgefüllt fände und die Knochenspalte nackt zu Tage läge. Hier würde man gut thun, die Wundränder mit einem feinen Messer leicht anzuritzen und die Spalte noch nachträglich voll Blut laufen zu lassen, um ihr die Vortheile zu sichern, welche bei antiseptischer Behandlung aus dem abschliessenden Blutgerinnsel erwachsen."

So nützlich das intrasclerale Blutgerinnsel werden kann bei strenger Antisepsis, so positiv schädlich kann es werden bei ungenügender Wundbehandlung. Denn das Coagulum ist für Infection so empfänglich, dass es als ein Reagens auf gute Antisepsis betrachtet werden kann. Bei der Besprechung der Wundreaction muss ich auf diesen Punkt zurückkommen.

Ueber die Einsetzung einer Glaskugel** in die Scleralhöhle fehlt es mir an Erfahrung, ich würde auch, wenn ich Veranlassung haben sollte zur Anwendung einer kugligen Stütze der Sclera, eine solche aus

* Volkmann, Die Behandlung der complicirten Fracturen. Samml. klin. Vortr. 1877 Nr. 117 u. 118 p. 46.

** Mules Britt. Ophthalm. Society. 12. März 1885.

Elfenbein wegen der Möglichkeit einer Einheilung vorziehen. An der Elfenbeinkugel liesse sich das künstliche Auge befestigen und dadurch würde natürlich eine noch ausgiebigere Beweglichkeit erzielt als bei dem besten Exenterationsstumpf. Die Implantation eines Kaninchenauges in die Exenterationshöhle würde vielleicht noch besser gelingen als (angeblich) Bradford, Chibret und Andern die Einheilung in der Enucleationshöhle glückte. Aber ein gut gewähltes, und besonders ein eigens angefertigtes Glasauge ist so täuschend dem andern Auge ähnlich, wie es niemals ein Kaninchenauge sein kann, welches ausserdem, wenn es auch ideal eingeheilt wäre, jederzeit degeneriren, also Gefahr bringen kann.

Vor der Anlegung des Verbandes müssen unserem Patienten die Conjunctivalsäcke nochmals sorgfältigst mit kalter Sublimatlösung ausgespritzt werden, indem nicht ectropionirt wird, sondern die Canüle des Irrigators den obern und untern Fornix langsam bestreicht. Der Verband besteht aus Watte, welche in beträchtlichen Bäuschen trocken beiden Augen auf- und durch Uebergiessen mit Sublimatlösung angelegt wird. Ueber die feuchte Watte, welche nicht sehr comprimirt werden darf, wird ein Stück Guttaperchapapier gebreitet, welches von einem Ohr zum andern, nach oben bis zum Haarwuchs reicht und unten mit einem Ausschnitt für die Nase versehen ist. Zahlreiche lockere Touren einer nassen klebenden Gazebinde fixiren, indem sie krustig trocknen, die Wundwatte sicher ohne sie allzusehr zu comprimiren.

Doppelseitig zu verbinden empfiehlt sich, weil die

Bewegungen, welche das amputirte Auge mit dem umherblickenden in gleichen Excursionen ausführt, die Heilung natürlich sehr stören müssen, weil ferner ein genügender Abschluss der äussern Luft nur durch eine über das Operationsterrain so weit hinausreichende Bedeckung ermöglicht werden kann, weil endlich eine Verschiebung z. B. im Schlafe bei einem Monoculus sehr leicht, bei einem Binoculus recht schwer eintritt.

Nur ungern wird man daher bei Kindern unter zwei Jahren und bei solchen Erwachsenen, welche zu Delirien neigen auf den doppelseitigen Verband verzichten.

Mehrfach half ich mir in derartigen Fällen so, dass ich den Verband doppelseitig anlegte, aber eine Oeffnung für das gesunde Auge freiliess, welche zum Sehen eben gerade genügte.

An Stelle der Watte wurde versuchsweise Krüllgaze und comprimirte Moospappe in je zwanzig Fällen angewendet. Beide Stoffe gewähren aber keinen wesentlichen Vortheil vor der gewöhnlichen Wundwatte; die Aufsaugungsfähigkeit der Moospappe ist allerdings eine sehr bedeutende, aber eine aseptische Exenteration ist von so minimaler Wundsecretion (eigentlich nur Conjunctivalsecretion) gefolgt, dass diese sonst schätzenswerthe Eigenschaft des comprimirten und aufgequellten Mooses der Wundwatte gegenüber ebensowenig ins Gewicht fällt wie der niedrige Preis in Anbetracht der geringen Ausdehnung des Operationsterrains und der kurzen Heilungsdauer eine Rolle spielt.

Nach Exenteration eines panophthalmitischen Bulbus bleibt, nicht immer aber doch häufig, eine eitrige Secretion der Conjunctiva bestehen. Hier ist die Moospappe recht empfehlenswerth. Dass übrigens in solchen Fällen möglichst früh der Conjunctivalsack mit Argentumnitricum-Lösung touchirt werden muss, ist wohl selbstverständlich.

III. Nachbehandlung und Heilungsverlauf.

Beim ersten Verbandwechsel, welcher durchschnittlich am zweiten Tage nach der Operation stattfindet, zeigt es sich, ob Wundreaction eingetreten ist oder nicht.

Die letztere, welche eine so eigenthümliche Erscheinung im Heilungsverlaufe der Exenteratio bulbi bildet, besteht in Schwellung der Lider, chemotischer Abhebung der Conjunctiva und leichter Protrusion des Bulbusrestes, und kommt bald in hohem bald in mässigem Grade zur Beobachtung. Ein Blick über die Gesammtzahl meiner Fälle lehrt, dass excessive Reaction, wie sie Knapp* ausführlich beschreibt, in sechs bis acht Prozent derselben auch uns erschreckte, und dass die übrigen sich in drei ungefähr gleiche Gruppen theilen: die eine repräsentirt die Exenterationen, welche von beträchtlicherer, die zweite solche, die von mässiger, theilweise kaum nennenswerther Schwellung gefolgt waren, die dritte die absolut reactionslosen Operationen. Zwei solcher Fälle hatte ich die Ehre Herrn Professor Knapp während eines Besuches unserer

* Knapp u. Schweigger. Archiv für Augenheilk. XVI. p. 55.

Klinik vorzustellen: Es war nicht möglich, beim ersten und zweiten Verbandwechsel das operirte Auge von dem gesunden zu unterscheiden.

Völlig gleich den Enucleationen heilten dreissig Procent der Exenterationen. Die überwiegende Mehrzahl der letztern ist aber doch von Schwellungszuständen gefolgt, und diese sind es welche den frappantesten Unterschied im Heilungsverlauf der beiden Methoden bedingen, und welche um so mehr den gewissenhaften Ophthalmologen von der Exenteration abzuschrecken geeignet sind, als ihre Entstehungsweise und ihre Natur noch keineswegs klargelegt ist.

Es wäre nicht überraschend und leicht zu erklären, wenn nach sämmtlichen Ausweidungen des Bulbus eine mässige Reaction einträte, (wenn auf diese eine Lidschwellung in der Regel folgte, etwa von der Intensität wie sie der Enucleation ausnahmsweise folgen kann), denn die Exenteration erstrebt und erreicht mehr als die Enucleation und müsste schon desshalb eine schwierigere und längere Heilung in den Kauf nehmen. Sie erzielt einen beweglicheren und voluminöseren Stumpf. Die Beweglichkeit der Scleralkapsel, welche in der Heilungsperiode derjenigen eines normalen Bulbus kaum nachsteht, muss die Wundheilung verzögern; das grössere Volumen des Stumpfes wird ermöglicht durch Anfüllung der Scleralhöhle mit Blut, welches sich ja dadurch, dass es reactive Granulationsbildung hervorruft, als ein wenn auch mildes Reizmittel manifestirt.

Nun aber liegen doch die thatsächlichen Verhältnisse ganz anders. Wie könnte man versuchen zu

erklären warum bald Reaction in excessiver bald in mässiger Weise, bald auch gar nicht eintritt, trotzdem die begleitenden Umstände dieselben sind, trotzdem die Unruhe des amputirten Bulbus und die Blutfüllung desselben durchschnittlich als gleichbleibend zu erachten? Am nächsten liegt die Vermuthung, dass die längere Dauer und die Complicirtheit der in manchen Fällen nöthigen Manipulationen (z. B. in Fällen mit ausgedehnten schwartigen Verwachsungen des Perichoroidalraumes, welche ausgiebigen Gebrauch des kratzenden scharfen Löffels und der Cooperschen Scheere erheischen) die entsprechende stärkere Reaction im Gefolge haben möchten. Dem widerspricht die Erfahrung, dass völlig regellos die Lidschwellung bald auf die schwierigen und zeitraubenden, bald auf die leichten und glatten Exenterationen sich einstellte und umgekehrt. Es widerspricht ferner die Wahrnehmung, dass im Laufe der Zeit vom Jahre 1883 bis 1886 die starken Wundreactionen bei einem quantitativ und qualitativ gleichbleibenden Material immer seltener, die reizlosen Heilungen immer häufiger wurden. Eine Abkürzung der Operationsdauer, aus zunehmender Erfahrung und Uebung sonst wohl erklärlich, liegt diesem erfreulichen Umschwunge nicht zu Grunde, denn die früheren Exenterationen wurden gerade ohne Rücksicht auf Erhaltung des anatomischen Präparates ausgeführt und demgemäss schneller vollendet als die späteren.

Jedem, der sich überzeugt hat, dass die Wundreactionen nicht von der Complicirtheit und der langen Dauer der Operation abhängig sind, muss der Gedanke

nahen, dass die auffallende Abnormität der Heilung bedingt sein möchte von einer septischen Infection der Wunde, welche durch die Gegenwart eines Blutgerinnsels erleichtert und perniciöser gestaltet wird. Das eben erwähnte Ergebniss unserer Statistik ist wohl geeignet, diese Auffassung zu stützen, insofern wir aus demselben den Schluss ziehen, dass die immer sorgsamer und energischer angewandte Antisepsis — welche man von Fall zu Fall besser erlernt — den Heilungsverlauf stetig günstiger gestaltete.

Aber müsste sich nicht eine septische Infection des Blutcoagulums durch Verjauchung oder Vereiterung desselben bemerkbar machen? Müsste nicht die Sclera vereitern oder necrotisiren bei septischer Infection ihres Inhaltes, welcher einen vorzüglichen Nährboden für Microorganismen darstellt?

Eine Verjauchung des Blutgerinnsels wurde bisher niemals beobachtet, auch nicht bei den Fällen, welche mit anhaltender intensiver Lidschwellung einhergingen. Oft kam es trotz stärkerer Reaction zur Bildung eines Stumpfes, welcher an Volumen den durchschnittlich zu erzielenden übertraf, in welchem sich also die „Organisation" des Blutgerinnsels in ungestörter Weise vollzogen haben musste.

Da auch die Fieberverhältnisse, welche später zur Sprache kommen werden, die Annahme einer septischen Infection das Blutcoagulums nicht gestatten, so ist die Erklärung der Wundreaction aus microbiotischer Invasion unhaltbar.

Im Jahre 1885 wurde bei zwanzig Fällen, um den Heilungsverlauf ohne Sutur beobachten zu können, die

letztere unterlassen. Mehrmals gelang es, wie schon erwähnt, das Blutgerinnsel auch in der weit geöffneten Scleralhöhle zu conserviren, öfter freilich entleerte sich das Blut vollständig und die Lederhaut sinterte schnell zusammen. Nach Exenterationen letztgenannter Categorie wurden ebenfalls hochgradige Schwellungen beobachtet, auch ohne dass also eine Spur von Blut die Innenfläche der Sclera bedeckte. An dieser Thatsache scheitert nun der Versuch, die Schwellungen auf die Wirkung von Zersetzungsprodukten auch nicht inficirten Blutes zurückzuführen.

Bevor uns die Erfahrungen an den ohne Naht behandelten Fällen zu Gebote standen, erschien diese Erklärung sehr plausibel und wir würden jetzt in Verlegenheit sein, wenn nicht Knapp* eine höchst sinnreiche Deutung der excessiven Lidschwellung bei der Mittheilung seines Falles von Exenteratio bulbi gegeben hätte.

Die Venae vorticosae klaffen nach der Entleerung des Augeninhaltes, da ihre Wandung, von der rigiden Sclera fixirt, nicht collabiren kann. Folglich werden sie ebenso leicht wie die gleich situirten Knochenvenen der Thrombose verfallen. Die Thrombose, sich fortsetzend auf die Venen der Orbita, wird daselbst eine Orbitalcellulitis erzeugen, welche, wenn der blutige Scleralinhalt eine Infection erleidet, einen bösartigen Charakter annehmen kann.

Die Einführung eines mechanischen Moments zur Erklärung der eigenthümlichen Schwellungszustände ist das Wesentliche an Knapps Theorie. Für die Richtig-

* Knapp u. Schweigger, Arch. d. Augenheilk. XVI. p. 55.

keit einer mechanischen Erklärung der Reaction sprechen zunächst die Fieberverhältnisse.

In vielen Fällen war trotz starker Lidschwellung und Chemosis keine Temperatursteigerung, in der Mehrzahl der Fälle allerdings eine solche, besonders am Abend des zweiten und dritten Tages nach der Operation zu constatiren. Doch war die Höhe der Temperatur, welche zwischen 38,0 und 38,5 schwankte, nie bedeutend genug, um auf eine heftige, acute, besonders septische Entzündung hinzuweisen. Auch habe ich niemals einen entschiedenen Frostanfall beobachtet. Häufig traf ich die Patienten bei der Visite im Bett sitzend und mit bestem Appetit ihr Frühstück verzehrend; nahm ich dann den Verband ab, so zeigte sich die mit dem völligen Wohlbefinden auffallend contrastirende Schwellung. Knapp sagt ausdrücklich bei der Beschreibung seines Falles, welcher sonst in beängstigender Weise verlief, dass die „Temperatur nicht besonders erhöht" gewesen sei.

Die, mitunter recht intensiven, Schmerzen, über welche allerdings etwa in der Hälfte aller meiner Fälle geklagt wurde, sind für die Beurtheilung des Reactionsprocesses nicht zu verwerthen, weil sie ganz regellos bald starke Schwellung begleiteten, bald ohne jede Spur von solcher vorhanden waren. Bezüglich der geringen Temperatursteigerungen am zweiten und dritten Tage muss hervorgehoben werden, dass auch bei solchen Patienten, welche während des ganzen Heilungsverlaufes absolut keine Reaction zeigten, manchmal dieselbe Temperatursteigerung an denselben Tagen zu beobachten war.

Eine Entzündung des Orbitalgewebes liegt dem-

nach nicht vor, die Schwellung muss vielmehr auf acuter seröser Infiltration beruhen. So schnell wie sie entstand, ging sie meistens zurück und selbst in den seltnen Fällen, wo sie länger anhielt, verschwand sie schliesslich doch vollkommen, ohne Spuren zu hinterlassen. Insbesondere wurde niemals Abscessbildung in den geschwollenen Theilen beobachtet.

Wir müssen wohl die eigenthümliche Form der Reaction auf unsere Operation als ein Stauungsödem deuten und zwar als Stauungsödem, herrührend von plötzlich eintretender thrombotischer Venen-Verschliessung.

Nach der Exenteration gerinnt das Blut in den Vortexvenen sofort, wenn deren sclerales Lumen durch sofortige Blutung in die Scleralhöhle, klaffend erhalten wird, oder später, wenn eine nachträgliche Blutung die zunächst collabirende Bulbuskapsel wieder auftreibt, etwa nachdem sich der Patient erholt hat. Die Thrombose erreicht sehr bald die Hauptvene der Orbita, die Vena ophthalmica superior. Da dieses Gefäss geradezu seinen Ursprung im obern Lide nimmt, so erklärt sich die colossale Schwellung dieses letztern im Verhältniss zu derjenigen des Unterlides, welche sich in mässigen Grenzen zu halten pflegt.

Aus dem Oberlide kann die Hauptmasse seines Blutes durch die Vena ophthalmica superior, ein Theil des Blutes muss sogar durch dieselbe abfliessen. Es ist das Blut aus dem Venengebiete, welches dem Verästelungsbezirk der Fuchs'schen* obern Randarterie des Lides entspricht und in den bindegewebigen

* Fuchs, v. Gräfe's Archiv XXIV, 3. 1878.

Ausstrahlungen des Levator palpebrae superioris gelegen ist.

Das obere Lid muss um so leichter anschwellen, als auch der blutgefüllte Bulbusrest nach der Exenteration einen immerhin beträchtlichen Umfang hat und durch Gegendruck auf das schwellende Gewebe seiner Umgebung den venösen Rückfluss aus dem Oberlide hemmen kann.

Die beiden Momente, welche nach der Ausräumung des Augapfels die intensive Schwellung im vordersten Theil der Orbita erzeugen und begünstigen, nämlich das Klaffen der intrascleralen Vortexvenen und das Vorhandensein eines raumbeengenden Bulbus, fehlen vollständig nach der Enucleation.

Vielleicht ist jetzt die eigenthümliche Erfahrungsthatsache nicht mehr so auffallend, dass nach Enucleationen, selbst wenn sie das Orbitalgewebe sicher inficirten, eine Schwellung der Lider nicht eintrat, während nach der Exenteration hochgradiges Stauungsödem der Bulbusumgebung oftmals den Arzt in Besorgniss versetzt.

Sicher infectiös für das Orbitalgewebe waren achtundzwanzig in der Literatur bekannte Enucleationen. Diesen Operationen folgte Meningitis, welche als eitrige, also septische infectiöse in einem Drittheil der Fälle durch die Autopsie erwiesen wurde. Trotzdem also das retrobulbäre Bindegewebe zweifellos inficirt war, entstand meistens keine sichtbare Entzündung, keine Lidschwellung. Speziell in den beiden Fällen, welche unsere Klinik zu sehen das Unglück hatte, konnte die sorgfältigste, täglich wiederholte Untersuchung niemals

eine Spur von Lidschwellung, nie eine Andeutung von Abnormität des Stumpfes nachweisen.

Ganz im Gegensatz hierzu tritt nach den Exenterationen, deren völlig aseptische Ausführung und Nachbehandlung durch den Heilungsverlauf, besonders durch die ausbleibende Vereiterung des Blutgerinnsels bewiesen wird, colossale Lidschwellung auf. Vor allem dieser Gegensatz in der traumatischen Reaction auf eine, sogar das Leben vernichtende, septisch inficirende Enucleation einerseits und auf eine absolut nicht infectiöse Exenteration andererseits scheint mir zu beweisen, dass ein ganz anderes Moment als das Trauma an sich oder die Infection bei der Exenterationsschwellung eine Rolle spielt.

Der Beweis freilich, dass gerade in den von Knapp betonten eigenthümlichen localen Verhältnissen der venae vorticosae dieses Moment liegen muss, ist noch nicht geliefert. Zunächst muss erklärt werden, warum auch solche Operationen, welche den inficirten Bulbus mit seinem Uvealtractus in der Orbita belassen, (z. B. Amputatio bulbi mit Glaskörpervereitrung) von derselben Reaction wie die Exenteration gefolgt sind, trotzdem die Venae vorticosae doch unbedingt nicht klaffen. Es muss erklärt werden, weshalb Panophthalmitis überhaupt fast ausnahmslos dieselbe Form der Lidschwellung und Chemosis erzeugt, — dieselbe insofern als sie nicht in Abscedirung und Phlegmone ausgeht.

Thrombosiren hier vielleicht auch die Venae vorticosae, deren Wurzeln ja von dem eitrigen Inhalt des Bulbus umspült werden? Wohl kaum darf angenommen

werden, dass die peribulbäre Reaction vermittelt wird durch Thrombosirung der feinsten und mittlern Gefässe des eitrig infiltrirten Uvealtractus, welche sich auf die Vortexvenen fortsetzt. Denn eine solche septische Thrombose würde sich als eitrige Thrombophlebitis auf die Orbitalvenen fortpflanzen und Orbitalphlegmone erzeugen.

Phlegmonöse Entzündung des Orbitalgewebes wird aber nur ausnahmsweise als Folge von septischer Bulbuseiterung beobachtet — abgesehen natürlich von denjenigen Fällen, wo der Eiter, die Bulbuswand perforirend, sich in das Orbitalgewebe ergiesst, oder wo eine die Panophthalmitis erzeugende Verletzung gleichzeitig durch Scleralruptur eine weite Pforte zum Austritt septischer Massen erzeugte. Nur ausnahmsweise ruft Eiterung im Bulbusinnern durch die intacte Sclera hindurch Eiterung der Orbita hervor.

So erwähnt Berlin in seiner klassischen Abhandlung über die Krankheiten der Orbita* eine Mittheilung von Tay, laut welcher sich an eine unglückliche Iridectomie Eiterung des Orbitalgewebes anschloss. Von ganz besonderem Interesse gerade in Hinsicht auf unser Hauptthema, die partielle Exstirpation des Bulbus, ist ein weiteres Beispiel, welches der grosse Ophthalmologe von Glasgow liefert. In der Ausgabe seines Handbuches** von 1856 sagt Mackenzie T. I. p. 444 in dem Capitel über Inflammation phlegmoneuse du tissu cellulaire de l'orbite:

„J'ai vu cet accident survenir à la suite de l'ex-

* Gräfe-Sämisch. Band VI., p. 524.

** Mackenzie, Traité pratique des maladies de l'oeil 1856.

stirpation partielle du globe de l'oeil dans le Staphylôme général de la Choroide." In solchen Fällen muss wohl stets einer infectiösen Thrombose der Venae vorticosae die Schuld zugeschrieben werden, wenn nicht ein anderer Modus der Uebertragung positiv nachgewiesen wird; denn diese Venen stellen einen kurzen und sehr breiten Uebergangspfad dar.

So günstig aber nun diese Verhältnisse für die Entstehung einer eitrigen Thrombophlebitis der Orbita liegen, so sehr müssen wir uns wundern, dass, wie gesagt, Orbitaleiterung durch Panophthalmitis die Ausnahme und die Entstehung einer gleichen Form von Reaction, wie sie der Exenteratio bulbi folgt, die Regel zu bilden pflegt. Eine beträchtliche Anzahl von Enucleationen panophthalmitischer Augen habe ich selbst in den Jahren 1878 bis 1882 während des Stadiums der stärksten Protrusion und Lidschwellung ausführen sehen. Die geschwollenen Gewebe collabiren nach der Entfernung des Bulbus so schnell als es nur bei ödematöser Natur der Schwellung möglich. Wie ist es aber zu erklären, dass ein septisch entzündeter Inhalt der Scleralhöhle gewöhnlich dieselbe Reaction erzeugt, welche eine die gleiche Höhle mit reinem Blut füllende Exenteration hervorruft? Eine sehr befriedigende Antwort giebt Leber*: „Die Betheiligung der Orbitalgewebe bei acuten intraocularen Eiterungen scheint mir nur die Bedeutung eines entzündlichen Ödems zu haben, wie es sich constant in der Umgebung eines acuten Abscesses findet und möchte

* Brückner u. Deutschmann: Über eitrige Meningitis nach Enucleatio bulbi. Arch. f. Ophth. XXXI, 4, pag. 265.

wohl durch Eindringen löslicher entzündungserregender Substanzen auf dem Wege der Diffusion ihre Entstehung finden."

Acceptiren wir die Anschauung, dass die gleich aussehende Reaction, welche die Panophthalmitis einerseits und die Exenteration andererseits erzeugt, bei der ersteren durch Imbibition des Orbitalgewebes mit phlogogener Flüssigkeit, bei der letzteren durch Venenthrombose entsteht, so lässt sich auch leicht der Unterschied erklären, welcher mir zwischen den beiden genannten Reactionsformen doch immerhin aufgefallen ist. Bei Panophthalmitis secernirt die chemotische Bindehaut massenhaft und eitrig, nach Exenteration sondert die wenn auch noch so stark ödematös geschwollene Conjunctiva gar kein Secret ab oder nur geringe Mengen von serös-schleimiger, nicht aber purulenter Beschaffenheit.

Die Ausscheidungen der Schleimhaut werden nach Exenteration durch die venöse Stauung, bei Panophthalmitis durch Einwirkung der septischen Flüssigkeit hervorgerufen. Warum aber erzeugt die im peribulbären Gewebe sich verbreitende Transsudation kein Fieber? — denn ausgesprochene Fiebererscheinungen werden ja in der Mehrzahl der Fälle von Bulbusabscess vermisst — und warum erzeugt diese Flüssigkeit nicht secundär eine Venenthrombose in dem Orbitalgewebe, welches sie durchtränkt? Zur Erzeugung von Fieber mögen die jedenfalls geringen Flüssigkeitsmengen, welche die Sclera passiren, nicht hinreichen, sie genügen aber, um eine acute Transsudation aus den kleinsten Gefässen der Bulbusumgebung zu veranlassen.

Ich möchte mir nun die Annahme gestatten, dass die Venen in dem ödematös schwellenden Gewebe comprimirt werden, und dass sich in Folge dessen eine allenfalls vorhandene Thrombose des intrascleralen Stückes der Vortexvenen bei Panophthalmitis nicht bis in das Orbitalgewebe hinein propagiren kann.

Hier muss eine klinische Beobachtung Besprechung finden.

Nach Exenteration panophthalmitischer Augen sahen wir nur selten eine Zunahme der Schwellung des Lides und der Conjunctiva (selbst wenn dieselbe noch sehr steigerungsfähig war), gewöhnlich collabirt sie zunächst deutlich, um dann einige Tage stationär zu bleiben und verschwindet darauf in kurzer Zeit.

Wollte man sich das Ausbleiben einer Steigerung der Schwellung nach solcher Exenteration durch die Annahme erklären, dass vorher schon Venenthrombose bestanden habe, so würde dieser Auffassung das Bedenken entgegenstehen, dass doch die von einem panophthalmitischen Bulbusinnern ausgehende Thrombose eine septische, oftmals zur Abscedirung führende sein müsste. Grade nach Ausweidung relativ normaler besonders nicht entzündeter (z. B. frisch verletzter, staphylomatöser) Bulbi sahen wir heftige Schwellung, je mehr aber der panophthalmitische Zustand ausgesprochen war, um so geringer war die Reaction.

Wäre die Erklärung des letztgenannten Umstandes aus präexstirender Venenthrombose gerechtfertigt, so würde damit der Knapp'schen Theorie eine wesentliche Stütze verliehen, ja diese Beobachtungen würden posi-

tive Beweiskraft besitzen, denn sie müssten doch zur Schlussfolgerung führen:

Je entschiedener die Venae vorticosae normal sind, um so heftiger ist die Reaction, je vollständiger die Venae vorticosae thrombosirt sind vor der Exenteration, um so geringer ist die Reaction nach der Operation.

Kann nun, wie gesagt, aus diesen Beobachtungen kein vollberechtigtes Argument für die Thrombosentheorie hergeleitet werden, so beweisen sie doch wenigstens nicht die Unhaltbarkeit der Knapp'schen Deductionen. Denn das Ausbleiben einer Schwellungszunahme nach Exenteration eines panophthalmitischen Bulbus kann aus Compression der Venen, welche den Tenonschen Raum durchsetzen, ebenso erklärt werden wie das Fehlen einer Venenthrombose bei bestehender Panophthalmitis überhaupt.

Die Entscheidung für die Theorie des grossen amerikanischen Ophthalmologen würde uns sehr erleichtert werden, wenn wir in Fällen stärkster Schwellung nach Exenteration thrombosirte Venen in der Umgegend des innern Augenwinkels constatiren könnten. Denn die Communication zwischen der Vena ophthalmica superior und der Vena angularis bietet einer Thrombose der Orbitalvenen die Gelegenheit, sich aus dem Dunkel der Augenhöhle bis an das Tageslicht fortzusetzen. Ich muss gestehen, so oft und so eingehend ich auch suchte, die blauen Stränge zu sehen oder zu fühlen, nie konnte ich eine Spur von dem entdecken, was als Thrombose der Gesichtsvenen auch hätte gedeutet werden müssen. Lässt uns nun dieses Symptom im Stich, wenn wir es als Stütze

benutzen wollen für die Diagnose einer intra-orbitalen Venenverstopfung — so kann doch hinwiederum nicht das Fehlen thrombosirter Gesichtsvenen diese Diagnose umstossen. Denn abgesehen davon, dass die Venencommunication nicht unbedingt bei jedem Menschen vorhanden sein muss, bleibt zu berücksichtigen, dass der Verbindungsweg ein schmaler und enger ist.

Ich kann nicht umhin, mir als Ursache der Schwellungszustände nach Exenteratio bulbi eine schnell eintretende, aber nur geringe Ausdehnung erreichende Thrombose vorzustellen, welche von den Vortexvenen ausgeht. Sei es die Stagnation in diesen Gefässen allein, oder seien es noch andere in Betracht kommende Momente, — z. B. die Einwirkung des in der Scleralhöhle liegenden, in Umwandlung begriffenen Blutgerinnsels — welche die Thrombose begünstigen, so viel steht fest, dass dieselbe nicht septischen Ursprungs und entzündlichen Charakters ist. Eine solche Thrombose besitzt bei weitem nicht die hohe Fähigkeit und ausgesprochene Tendenz zur Propagation wie die aus mycotischen Heerden entspringende. Eine solche Thrombose wird sich nicht leicht bis zu den Verbindungsgefässen der Orbital- und Gesichtsvenen und noch weniger bis zu den letztern selbst fortsetzen. Dass sie sich in entgegengesetzter Richtung durch Vermittlung des Gefässes, welches den unheimlichen Namen Vena ophthalmica cerebralis führt, bis zum Sinus cavernosus nicht leicht fortpflanzt, lehren Hunderte von Exenterationsfällen.

Häufig untersuchte ich die Bulbusstümpfe im Stadium der stärksten Lidschwellung. Durch das

untere Lid palpirend oder mit Hülfe der Elevateure den Stumpf betrachtend, constatirte ich in der Regel eine auffallend gute Beweglichkeit desselben. Zunächst geht daraus hervor, dass trotz excessiver Lidschwellung keine Entzündung des orbitalen Zellgewebes besteht: denn an der letztern participiren die Augenmuskeln sofort und zum höchsten Nachtheil ihrer Function. Sodann aber folgt wohl daraus, dass unsere Thrombose bei weitem nicht das hintere Ende der Orbita erreicht, oder auf die Venen der Augenmuskeln sich erstreckt.

Eine Thrombose der Venen, welche sich nur über einen kleinen Bezirk erstreckt, wird viel schneller rückgängig werden können, resp. die von ihr verursachten Circulationsstörungen werden sich viel leichter ausgleichen können, als wenn es sich um weitverzweigte Venenverstopfung handelt. Dementsprechend lehren unsere Erfahrungen, dass die Schwellungen nach der Exenteration in der Regel nur kurze Zeit anhielten. Gradezu plötzlich, mitunter in wenigen Stunden, erreichten dieselben ihre Acme, um baldigst wieder bis zu mittlerer Höhe herabzusinken. Auf dieser verharrten sie einige Tage, dann machten sie schnell dem normalen Zustande Platz.

So viele Gründe für unsere Anschauung, oder wenigstens nicht dagegen sprechen, es muss doch zugegeben werden, dass sie höchst dunkle Punkte zurücklässt.

Zwar kann das regellose Auftreten der Schwellung — welche nach gleicher Operation gleichbeschaffener Augen

bald als excessive, bald als mässige, bald auch gar nicht zu constatiren ist — der erklärenden Hypothese keine unüberwindlichen Schwierigkeiten bereiten, indem eingeräumt werden muss, dass in gleichen Fällen Thrombose bald eintreten, bald ausbleiben kann, wenn auch nicht in jedem einzelnen Falle klar ist, wesshalb es so sein muss.

Wie aber ist mit der Annahme einer nicht infectiösen, nur von den eigenthümlichen Verhältnissen der Vortexvenen abhängenden Thrombose die schon oben erörterte klinische Thatsache in Einklang zu bringen, dass im Laufe der Jahre 1883 bis 1886 bei mehr als 200 Exenterationen trotz gleichbleibendem Material, trotz gleichbleibender Wundbehandlung die starken Reactionen nach der Operation entschieden seltener wurden?

Welche Deutungen dieser Beobachtung nicht zu geben sind, habe ich oben ausführlich besprochen. Hier vermag ich nur die Frage aufzuwerfen.

Indem ich besseren Kräften die vollkommene Aufklärung der eigenthümlichen Wundreaction überlasse, kehre ich aus dem Gebiet der wenig befriedigenden theoretischen Betrachtungen wieder zur Mittheilung unserer höchst zufriedenstellenden praktischen Erfahrungen zurück.

Dass der erste Verband des operirten Auges, wenn nicht Imbibition desselben mit Blut, oder Klagen des Patienten über unerträgliches Drücken der Binde eine frühere Entfernung gebieten, ohne Nachtheil bis zum fünften Tage liegen bleiben kann, lehren öfters von mir ausgeführte und oben schon mitgetheilte Versuche. Ich

möchte aber doch empfehlen, den ersten Verbandswechsel auf jeden Fall 48 Stunden nach der Operation vorzunehmen. Die Conjunctiva sondert fast immer in Folge der längeren Sublimatirrigation zunächst eine beträchtliche Menge schleimig-eitrigen Secretes ab, welches im Bindehautsacke stagnirt und eventuell durch Zersetzung Unheil stiften kann. Es scheint als wären die verschiedenen Conjunctivae nicht gleich empfindlich gegen das Sublimatwasser. Liegt eine sehr empfindliche Schleimhaut vor, so wäre es gerathen, die Irrigation derselben beim Verbandwechsel mit Borsäurelösung zu bewirken, welche ja stets in ausgezeichneter Weise vertragen wird.

Ferner zeigt es sich beim Verbandwechsel ob Lidschwellung eingetreten. Ist dies nicht der Fall, so darf wohl der Patient von der Qual des doppelseitigen Verbandes befreit werden; ist Reaction vorhanden, so möchte es gerathen erscheinen, weiter beide Augen zu verbinden, da die letztere auf jeden Fall — und wenn sie auf Thrombose beruhen sollte ganz besonders, — durch die continuirlichen Bewegungen, welche das operirte Auge mit dem umherblickenden gesunden ausführt, gesteigert werden kann.

In den ersten 24 Stunden nach der Operation geben die Patienten Schmerzensempfindungen brennender Art an, welche in den Augapfel localisirt werden und jedenfalls von der Reizung der Conjunctiva durch die Irrigation herrühren. In dem Maasse wie dieser Schmerz im Lauf des zweiten Tages verschwindet, entwickelt sich periorbitale Neuralgie oder migräneartiger Kopfschmerz in der operirten Seite bei einer recht beträcht-

lichen Anzahl der Kranken. Diese Ciliarneurose quälte manchen derartig, dass wiederholte Morphiuminjectionen nöthig wurden, doch verschwand sie bisher immer, spätestens nach einer Woche vollständig und zwar spontan, ohne dass operative Eingriffe am Stumpfe nöthig wurden. Auf welche Weise die Ciliarnervenreizung zu Stande kommt, weiss ich nicht. Sie trat völlig regellos auf. Ob die Operation leicht und glatt, oder schwierig und mühsam von Statten ging, war für die Entstehung dieses Symptomes ohne Bedeutung; ebenso standen die Kopfschmerzen durchaus nicht in Beziehung zu der vielbesprochenen Wundreaction: Patienten ohne jede Spur von Lidschwellung litten zwei Tage heftiges halbseitiges Kopfweh, am dritten verliessen sie völlig gesund das Bett und am sechsten Tage die Klinik, — andere mussten wegen excessiver Schwellung fünf bis sechs Tage das Bett hüten, Kopfschmerz war ihnen dabei völlig unbekannt.

Der zweite Verbandwechsel findet durchschnittlich am vierten Tage statt.

Jetzt kann, gleichviel ob Lidschwellung besteht oder nicht, ein Auge freigegeben und der bisherige hydropathische Verband durch einen solchen ersetzt werden, welcher aus trocken aufgelegter Watte und einer dünnen Flanellbinde besteht. Selbst wenn Lidschwellung vorhanden, darf der Patient, welcher ohnehin schwer im Bett zu halten ist, dieses verlassen.

Der trockne Verband wird nun täglich einmal oder auch zweimal gewechselt, stets muss dabei der Conjunctivalsack mit Sublimatwasser oder Borsäurelösung ausgespült werden.

Chemotisch zur Lidspalte herausquellende Conjunctiva empfiehlt es sich unter die Lider zu schieben und daselbst durch den Verband zu fixiren. Die Reposition wird erleichtert und die Abschwellung befördert durch 3—6 scarificirende Scheerenschnitte in die Schleimhaut, welche senkrecht zur Lidspalte zu führen sind.

Durchschnittlich am achten Tage ist der Operirte entlassungsfähig. Das künstliche Auge kann ausgesucht und einprobirt werden. Einige Patienten liessen sich nicht abhalten, dasselbe schon vom achten Tage an regelmässig zu tragen. Zwar habe ich Nachtheil hiervon nicht gesehen, doch möchte ich lieber rathen die Prothesis erst von der dritten Woche an gebrauchen zu lassen.

Am achten Tage ist der Stumpf kaum anders, als beim ersten Verbandwechsel: Die Scleralhöhle ist prall mit Blut gefüllt. Der Stumpf ist so voluminös, dass man beim Anblick der geschlossenen Augen häufig das operirte nicht vom gesunden unterscheiden kann, er hat die Grösse eines mässig phthisischen Bulbus und bewegt sich sehr excursiv. Auch bei der ersten Vorstellung des Patienten, in der dritten Woche nach der Operation, ist noch keine deutliche Verkleinerung des Stumpfes zu constatiren. Mitunter sprosst ein Granulationsknopf aus der Mitte der sonst per primam verheilten Wunde hervor. Nach Abtragung desselben sieht man deutlich, dass die Wucherung aus dem Bulbusinnern stammt, dass also die Höhle mit Caro luxurians angefüllt ist. Unzweifelhaft wird das üppige Wachsthum des letztern durch die Anwesenheit eines Blutgerinnsels begünstigt. Vielleicht ist auch hier das Blut

ein ganz besondrer Saft, insofern als es einem Fremdkörper gleich die Granulationsbildung anregt und doch wieder, einem corpus alienum höchst ungleich, den andrängenden Gefässschlingen wegen seiner hohen Resorptionsfähigkeit keinen hemmenden Widerstand entgegensetzt.

Sechs Wochen nach der Operation ist die Schrumpfung des, übrigens immer noch kugeligen, höchstens an den Seiten der vier Musculi recti leicht plattgedrückten Stumpfes in eclatanter Weise ausgesprochen.

Die Verkleinerung schreitet immer noch weiter, bis etwa nach drei Monaten der definitive Zustand erreicht ist, in welchem der exenterirte Bulbus die Grösse eines im höchsten Grade phthisischen Augapfels besitzt und eine hart anzufühlende formlose Masse darstellt. Auch jetzt ist das Aeussere des geschlossenen Auges, selbst wenn die Prothesis entfernt wurde, bei weitem weniger entstellt als nach Enucleation. Für das gute Aussehen ist von Wichtigkeit die fehlende Einsenkung der pars orbitalis des obern Lides.

Besonders wenn ein in seiner Form gut passendes Glasauge eingesetzt ist, wird diese Einsenkung, welche ja nach Enucleationen in der Regel sehr störend ist, nach Exenterationen nur ausnahmsweise beobachtet, vorausgesetzt, dass die Erhaltung eines voluminösen Stumpfes gelang.

Denn nicht immer ist dies in der geschilderten idealen Weise möglich.

Zunächst kann die Ausbildung eines guten Stumpfes dadurch beeinträchtigt werden, dass eine Blutung in

die Scleralhöhle überhaupt nicht eintritt. Ich beobachtete dies bei alten decrepiden Leuten. Die Sclera collabirte nach der Operation, und, liess sich auch mittelst Irrigation warmer Sublimatlösung keine Blutung hervorrufen, so präsentirte sie sich beim Verbandwechsel wie ein zusammengeknittertes Papierstück.

Sodann kam es vor, dass der anfangs recht beträchtliche Inhalt des Stumpfes sich als flüssige dunkelrothe Masse nach aussen entleerte.

Zwar gelang es, wie oben erwähnt, selbst in einigen versuchsweise ohne Naht behandelten Fällen das Blutgerinnsel in der Scleralhöhle bis zur spontanen Schliessung der Wunde zu conserviren (und bequem zu beobachten, s. pag. 40). Hier hat aber gewiss nur ein glücklicher Zufall gespielt. Demgemäss muss ich nicht allein die Nothwendigkeit einer Sutur überhaupt betonen, sondern ich muss dringend rathen, dieselbe in der oben beschriebenen Weise mit peinlichster Sorgfalt anzulegen (so dass womöglich die Schnittflächen der Sclera aneinandergelegt werden).

Hat gar keine Blutung stattgefunden, oder entleerte sich die blutige Füllungsmasse wieder, so macht sich dies an dem Stumpf bemerkbar; dieser ist so klein, dass eine vorausgegangene Enucleation vorgetäuscht werden könnte, wenn er nicht so beweglich wäre.

Schliesslich darf aber auch nicht unerwähnt bleiben, dass in manchen Fällen die Hoffnung auf die Erzielung einer vorzüglichen Stütze für das Glasauge trotz der günstigsten Verhältnisse sich nicht erfüllte. Obgleich der exenterirte Bulbus sofort nach der Operation prall gefüllt, obgleich — wenigstens während der Beobach-

tungszeit — ein Heraussickern des Blutes nicht zu constatiren war, konnte der definitive Stumpf von einem aus der Sclera allein gebildeten doch nicht unterschieden werden.

Die mitunter ausbleibende „Organisation" des Blutgerinnsels zu erklären sind wir um so weniger in der Lage als sich Gelegenheit zur anatomischen Untersuchung der blutgefüllten Bulbuskapsel etwa durch nöthig gewordene nachträgliche Enucleation derselben nicht geboten hat. Niemals ist eine solche Enucleation während des Heilungsverlaufs in Frage gekommen, besonders seitdem wir gelernt hatten, dass die oben geschilderten halbseitigen Kopfschmerzen stets in wenigen Tagen verschwinden.

Auch nach Ablauf des Schrumpfungsprozesses haben wir keine Klagen über spontane Schmerzen gehört und nie Druckempfindlichkeit durch energische Betastung der Stümpfe nachzuweisen vermocht. Grade weil ich anfangs befürchtete, dass durch Einschnürung der die Sclera durchsetzenden Ciliarnerven Schmerz und Druckempfindlichkeit entstehen möchte, forschte ich eingehend nach solchen Symptomen.

Das negative Resultat dieser Prüfungen ist um so bedeutungsvoller, als eine grosse Zahl der hier in Betracht kommenden Patienten durch Fabrikarbeiter gebildet wird, welche, um von der Unfallsversicherung möglichst hohe Entschädigung zu erlangen, die geringste unangenehme Empfindung in stark übertriebener Weise äussern.

Es besitzt also der Stumpf, welcher nach den meisten Exenterationen zurückbleibt, alle diejenigen

guten Eigenschaften, welche man erwarten darf. Ebenso unempfindlich wie der Enucleationsstumpf, zeichnet er sich vor dem letztern durch vorzügliche Beweglichkeit und Vorhandensein einer, in die Aushöhlung des Glasauges hineinragenden resistenten Masse aus.

Vom Anfang des Jahres 1878 bis zum Mai 1886 wurden in unserer Klinik 240 Exenterationen ausgeführt. Die Erfahrungen, welche wir an dieser grossen Anzahl von Operationen machten, möchte ich zwar immer noch nicht als genügende Basis eines abschliessenden Urtheils betrachten; wohl aber berechtigen sie, ein Wort mitzusprechen bei der Beantwortung der wichtigen Frage: Ist Gefahr für das Gehirn oder für das andere Auge während des Heilungsverlaufes und nach vollendeter Wundheilung einer Exenteration vorhanden?

Da die Entstehung einer Meningitis oder Sinusthrombose besonders durch Vermittelung einer Thrombosirung der Orbitalvenen möglich und dementsprechend hauptsächlich in der ersten, weniger schon während der zweiten Woche nach der Operation, später wohl gar nicht mehr zu befürchten ist, so bin ich berechtigt auszusagen, dass bei keinem von 240 Exenterationsfällen Meningitis eingetreten ist. Denn wir hatten ja sämmtliche Fälle während der gefährlichen ersten Woche in klinischer Behandlung, einen grossen Theil derselben auch in der zweiten Woche und sämmtliche Fälle hatten wir in Beobachtung bis zur Einsetzung des Glasauges. Nur in derjenigen Zeit, wo eine Meningitis nicht mehr zu erwarten, entzogen sich einige Patienten unserer Controlle.

Kann eine sympathische Ophthalmie von dem Inhalt eines in der Heilung befindlichen, oder schon consolidirten Exenterationsstumpfes ihren Ursprung nehmen? Die Herleitung einer sympathischen Entzündung aus einem frischen Exenterationsstumpfe kann wohl theoretisch behauptet, aber in praxi niemals bewiesen werden. Denn wer kann entscheiden, ob die Ophthalmie aus der Füllungsmasse eines solchen Stumpfes, oder aus dem kurz vorher wegen seiner Gefährlichkeit evacuirten septisch erkrankten Uvealtractus hervorgegangen ist! Die Entstehung der sympathischen Entzündung aus einem consolidirten Stumpfe aber ist, wenn auch ebenfalls nicht unmöglich, so doch in höchstem Grade unwahrscheinlich, weil die Lymphbahnen, welche sich überhaupt sehr spät und sehr spärlich in dem organisirten Blutgerinnsel bilden, auf keinen Fall so günstig für das Zustandekommen der in Rede stehenden Ophthalmia migratoria angeordnet sind, wie diejenigen der Retina, der Uvea und des Glaskörpers.

Die Zukunft muss lehren, ob sympathische Erkrankung aus einem Exenterationsstumpf hervorkeimen kann, vorläufig freuen wir uns der Thatsache, dass bei 240 Exenterirten unserer Klinik solche Erkrankungen nicht beobachtet wurden. Wir dürfen auch hier sämmtliche Fälle zur Berechnung verwerthen. Zwar ist die Controle der Fälle bezüglich der sympathischen Ophthalmie nicht so leicht, wie hinsichtlich der Meningitis, weil die erstere nach einem viel längeren Zeitraum noch entstehen könnte als die letztere. Aber es war doch die überwiegende Mehrzahl der Operirten sehr

lange unter Beobachtung — viele wurden schriftlich citirt, viele erschienen um ein zweites oder drittes Glasauge zu holen, viele querulirten auch nach Jahresfrist noch um eine höhere Entschädigung aus der Unfallversicherung zu erwirken, viele besuchten auch wiederholt die Sprechstunde wegen Besorgniss um ihr einziges Auge, an welchem keine Abnormitäten gefunden wurden oder auch Krankheiten, welche nicht sympathischen Charakters waren — und die wenigen Exenterirten, welche nicht wiederkehrten, blieben doch hauptsächlich deshalb aus, weil sie keinen Grund hatten, die Augenklinik wieder aufzusuchen.

Von den 240 Fällen habe ich die 200 vom Januar 1884 bis Mai 1886 behandelten in einer Statistik zusammengestellt, zunächst um zu beweisen, dass der Vorwurf der allzulangen Dauer des Heilungsverlaufes, welcher nächst den Bedenken über die Gefahren desselben die allgemeinere Einführung der Exenteratio bulbi am wirksamsten hinderte, ein ungerechtfertigter ist. Zum mindesten ist die Differenz zwischen der Heilungsdauer einer Exenteration und derjenigen einer Enucleation nicht so bedeutend, dass sie gegenüber den Vortheilen der erstern Operation vor der letztern in Betracht käme.

Während nach der Enucleatio bulbi ein klinischer Aufenthalt von sechs Tagen wohl als Norm betrachtet werden kann, findet die Entlassung eines der Exenteratio bulbi unterworfenen Patienten durchschnittlich am achten Tage nach der Operation statt.

Aus der von mir gegebenen Statistik kann nicht ohne Weiteres durch Dividirung der Gesammtzahl der

Verpflegungstage mit derjenigen der Patienten die durchschnittliche Behandlungszeit gewonnen werden. Denn erstens ist zu berücksichtigen, dass Privatpatienten häufig länger in der Heilanstalt verweilen als nöthig, indem sie z. B. wünschen, die Einsetzung des Glasauges abzuwarten, oder sogar das letztere unter ärztlicher Aufsicht noch eine Woche versuchsweise tragen, zweitens dürfen diejenigen klinischen Kranken nicht zur Berechnung gezogen werden, deren Aufenthaltszeit von complicirenden Krankheiten abhängig war.

Sämmtliche 200 Patienten befanden sich 2043 Tage in klinischer Behandlung also der einzelne durchschnittlich $10^1/_5$ Tage.

Die Privatpatienten (deren Namen in der Statistik nur durch den Anfangsbuchstaben angedeutet sind) wurden, 30 an der Zahl, 392 Tage in der Privatklinik behandelt, also jeder circa 13 Tage.

Nachdem sie von der Berechnung ausgeschlossen, bleiben 170 klinische Kranke, welche 1651 Tage in der Universitätsklinik verpflegt wurden (jeder einzelne $9^3/_4$ Tage).

Von diesen 170 klinischen Patienten wurden aber, 19 durch complicirende Krankheiten, welche in der Statistik erwähnt sind, länger in der Klinik zurückgehalten, als der Zustand des exenterirten Auges erforderte. So z. B. litt Nr. 14 an schwerer Lidverletzung, 44 an ausgedehnter Verbrennung des Gesichts, 50 an beiderseitiger eitriger Dacryocystitis, 83 an sympathischer Ophthalmie, 117 an ulcus serpens des andern Auges, wurde bei 123 eine Staaroperation ausgeführt, bei 151

das Trachom, bei 162 die gonorrhoische Ophthalmie behandelt. Auch diese 19 Patienten mit 339 Verpflegungstagen müssen ausgeschaltet werden.

Ergiebt sich nun, dass 151 Personen nur wegen Operation und Nachbehandlung 1312 Tage in der Klinik wohnten, also jeder einzelne $8^2/_3$ Tage zu seiner Heilung nöthig hatte, so darf nicht vergessen werden, dass diese durchschnittliche Behandlungsdauer eher zu hoch als zu niedrig ist, indem auch mancher der 151 klinischen Patienten auf seinen Wunsch oder behufs Beobachtung oder auch zu didaktischen Zwecken länger in der Klinik zurückgehalten wurde als unbedingt erforderlich.

Hieraus erklärt sich zugleich, weshalb einzelne derjenigen klinischen Patienten, welche nicht an complicirenden Krankheiten litten, doch so auffallend lange Zeit in der Klinik verweilten, es erklärt sich z. B., wenn Nr. 51 13 Tage, Nr. 72 15 Tage, Nr. 76 15 Tage, Nr. 89 13 Tage, Nr. 92 13 Tage, Nr. 144 20 Tage, Nr. 177 15 Tage, Nr. 178 16 Tage behandelt wurden, obgleich der Heilungsverlauf bei allen günstig war, bei mehreren derselben sogar absolut keine Schwellung eintrat.

Nur für fünf Patienten war eine excessive und übermässig lange anhaltende Reaction der alleinige Grund zur Ausdehnung der stationären Behandlung über 12 Tage hinaus, nämlich für Nr. 66 mit 24, Nr. 68 mit 24, Nr. 75 mit 16, Nr. 135 mit 13, Nr. 136 mit 15 Tagen.

Wenn demnach der längste klinische Aufenthalt, welcher durch die Exenteration und ihre Folgen allein

verursacht wurde, 24 Tage betrug, so contrastirt hierzu bedeutend die kürzeste Behandlungsdauer, welche wir beobachteten: Bei fünf Fällen betrug dieselbe weniger als fünf Tage, zwei von diesen wurden am dritten Tage nach der Operation entlassen!

IV.

Statistik von 200 Exenterationen.

Nummer, Name und Alter.	Ursache der Exenteration.	Tag der Operation — Tag der Entlassung.	Bemerkung.
1. Marie Sch. 19 J.	Phthisis dolorosa nach Verletzung.	16. I. — 31. I. 84. 15 Tage.	
2. Herr S. 24 J.	Phthisis nach Verletzung in der Kindheit.	26. I. — 5. II. 84. 10 Tage.	
3. Wilhelm Sch. 10 J.	Panophthalmitis traumatica.	1. II. — 9. II. 84. 8 Tage.	
4. Otto V. 7 J.	Iridocyclitis nach Operation traum. Cataract.	2. II. — 12. II. 84. 10 Tage.	
5. Max G. 7 J.	Beginnende Panophthalmitis nach Verletzung. Fremdkörper.	13. II. — 20. II. 84. 7 Tage.	
6. Herr G. B. 36 J.	Iridocyclitis mit Fremdkörper.	13. II. — 22. II. 84. 9 Tage.	
7. Herr Gl. 37 J.	Schwere Verletzung.	26. II. — 8. III. 84. 10 Tage.	
8. Herr Sch. 42 J.	Ausgedehnte Scleralruptur durch Trauma.	18. III. — 30. III. 84. 12 Tage.	
9. Hermann St. 12 J.	Beginnende Panophthalmitis nach Verletzung.	20. III. — 28. III. 84. 8 Tage.	
10. Herr Pf. 61 J.	Staphyloma Sclerae. Verletzung vor Jahren.	23. III. — 4. IV. 84. 12 Tage.	
11. Franz Kr. 3 J.	Schwere Verletzung.	26. III. — 1. IV. 84. 6 Tage.	
12. Herr H. 52 J.	Verletzung durch Eisenfragment.	27. III. — 1. IV. 84. 5 Tage.	

nmer, nd Alter.	Ursache der Exenteration.	Tag der Operation — Tag der Entlassung.	Bemerkungen.
13. r Gr. 3 J.	Phthisis nach Pistolenschussverletzung.	12. III. — 1. IV. 84. 19 Tage.	
14. Krüger J.	Beginnende Panophthalmitis nach Verletzung mit einer Scheere.	4. IV. — 19. IV. 84. 15 Tage.	Zugleich eiternd. Stichkanal durch das obere Lid.
15. Brachmann 8 J.	Floride Panophthalmitis nach Verletzung.	4. IV. — 10. IV. 84. 6 Tage.	
16. rich Bör 2 J.	Beginnende Phthisis nach Verletzung. Scleralabscess.	10. IV. — 18 IV. 84. 8 Tage.	Scleralabscess wird ausgekratzt.
17. Röding 5 J.	Beginnende Panophthalmitis nach Perforation eines ausgedehnten Verbrennungsgeschwüres.	15. IV. 22. IV. 84. 7 Tage.	
18. a Gareis J.	Floride Panophthalmitis nach Verletzung der Ciliargegend.	17. IV. — 27. IV. 84. 10 Tage.	
19. r Th. 9 J.	Phthisis nach Verletzung in der Kindheit.	19. IV. — 4. V. 84. 15 Tage.	
20. ünemann 7 J.	Hydrophthalmos anterior. Pannöse Cornea.	24. IV. — 30. IV. 84. 6 Tage.	Iridectomie u. Sclerotomie waren erfolglos gewesen.
21. d Schoch 8 J.	Iridocyclitis unbekannten Ursprungs.	24. IV. — 14. V. 86. 20 Tage.	Ausbruch schwerer Iridocyclitis auf dem andern Auge veranlasst d. Exenteration.
22. esemann 3 J.	Beginnendes Staphylom nach Hornhautvereitrung (ulc. serp.)	2. V. — 5. V. 84. 3 Tage.	
23. ich Sinn 5 J.	Staphyloma bulbi seit Kindheit.	2. V. — 15. V. 84. 13 Tage.	

Nummer, Name und Alter.	Ursache der Exenteration.	Tag der Operation — Tag der Entlassung.	Bemerkunge
24. Fritz Müller 12 J.	Beginnende Phthisis nach Verletzung der Ciliargegend.	6. V. — 12. V. 84. 6 Tage.	
25. Emilie Stuss 17 J.	Staphyloma bulbi nach Verletzung im zweiten Lebensjahre.	8. V. — 13. V. 84. 5 Tage.	
26. Elise Bischof 6 J.	Staphyloma bulbi nach Blenn. neonat. Seit kurzem Entzündung. Das Auge ist mit Eiter gefüllt.	9. V. — 16. V. 84. 7 Tage.	Floride Panophtha tis eines staphyl Bulbus.
27. Louis Ohlendorf 10 J.	Iridocyclitis durch Eindringen eines Dynamitpatronenfragments.	8. V. — 16. V. 84. 8 Tage.	Der Fremdkörper vergeblich ge worden.
28. Carl Straach 20 J.	Floride Panophthalmitis d. Kuhhornstoss. Starke Protrusion.	9. V. — 17. V. 84. 8 Tage.	
29. Ludwig Bernhard 6 J.	Hornhautvereiterung nach Scharlach.	22. V — 31. V. 84. 9 Tage.	
30. Elsa Janensch 4 J.	Iristuberculose.	29. V. — 12. VI. 84. 14 Tage.	Zugleich werden 8 berculöse Absce des subcut. Ze webes behandelt. Infection gesc durch die Milch e perlsüchtigen K
31. Ludwig Krätsch 59 J.	Beginnende Phthisis nach Verletzung vor 9 Jahren. Schmerzhaft. Eisenfragment wird gefunden.	5. VI. — 14. VI. 84. 9 Tage.	
32. Herr B. 40 J.	Hämophthalmos. Kalkstaar. Amaurose seit Kindheit. Jetzt Schmerzen.	10. VI. — 18. VI. 94. 8 Tage.	

ummer, und Alter.	Ursache der Exenteration.	Tag der Operation — Tag der Entlassung.	Bemerkungen.
33. ns Köhler 20 J.	Phthisis quadrata. Ursache unbekannt.	11. VI.—20. VI. 84. 9 Tage.	
34. Herr P. 24 J.	Hornhautvereitrung durch gonorrhoische Ophthalmie.	12. VI.—20. VI. 84. 8 Tage.	
35. Ann Richter 25 J.	Iridocyclitis nach misslungener Cysticercusextraction.	13. VI.—21. VI. 84. 8 Tage.	
36. g. Thiele 7 J.	Beginnende Panophthalmitis nach Zündhütchenverletzung.	13. VI.—21. VI. 84. 8 Tage.	
37. u Zeidler 60 J.	Staphyloma Corneae nach ulcus serpens.	15. VI.—22. VI. 84. 7 Tage.	
38. lm Hermann 36 J.	Beginnende Panophthalmitis durch Verletzung mit Eisen.	16. VI.—24. VI. 84. 8 Tage.	
39. phie H. 1 J.	Iridochoroiditis.	18. VI.—25. VI. 84. 7 Tage.	
40. rt Stietzel 16 J.	Beginnende Panophthalmitis durch Schusterpfriemverletzung.	24. VI.—3. VII. 84. 9 Tage.	
41. lm Helmke 26 J.	Beginnende Phthisis nach Verletzg. Eingezogene Narbe der Sclera.	8. VII.—16. VII. 84. 8 Tage.	
42. Zimmermann 30 J.	Staphyloma bulbi seit Kindheit, in Folge von Blenn. neonat.	15. VII.-2. VIII. 84. 18 Tage.	Das andere Auge wird einer Iridectomie unterworfen.
43. Herr D. 31 J.	Zündhütchenverletzung.	21. VII.-4. VIII. 84. 14 Tage.	

Nummer, Name und Alter.	Ursache der Exenteration.	Tag der Operation — Tag der Entlassung.	Bemerkunge
44. Paul Winter 5 J.	Staphyloma Corneae nach Verbrennung.	2.VIII.-22.VIII.84. 20 Tage.	Ausgedehnte Ve nung d. Gesicht zögerte d. Entl
45. Otto Hillmer 11 J.	Phthisis nach Verletzung.	6.VIII.-12.VIII.84. 6 Tage.	
46. Hermann Heidenreich 1/4 J.	Staphyloma bulbi nach Blenorrh. neonat.	15.VIII.-22.VIII.84. 7 Tage.	
47. Frau Gelpke 50 J.	Ausgesprochne Panophthalmitis eines schon längere Zeit staphylomatösen Bulbus.	17.VIII.-29.VIII.84. 12 Tage.	
48. Carl Tietsch 48 J.	Schwere Verletzung, Bulbuszerreissung.	20.VIII.-27.VIII.84. 7 Tage.	
49. Friedrich Pfeiffer 46 J.	Scleralruptur in der Ciliargegend.	20.VIII.-29.VIII.84. 9 Tage.	
50. Frau Mähler 62 J.	Staphylom nach ulcus serpens.	25.VIII.—5.IX.84. 11 Tage.	Beiderseits eiterig Thränenleiden.
51. Otto Schuster 9 J.	Beginnende Panophthalmitis nach Eisenverletzung.	25.VIII.—7.IX.84. 13 Tage.	
52. Paul Landmann 8 J.	Phthisis nach Verletzung.	28.VIII.—4.IX.84. 7 Tage.	
53. Georg Benda 20 J.	Phthisis nach Verletzung in der Kindheit.	1.IX.—9.IX.84. 8 Tage.	
54. Anna Büttner 5 J.	Beginnende Panophthalmitis nach Verletzung mit einer Gabel.	6.IX.—16.IX.84. 10 Tage.	
55. Herr K. 45 J.	Staphylomatöse Degeneration unbekannten Ursprungs.	10.IX.—28.IX.84. 18 Tage.	

Nummer, e und Alter.	Ursache der Exenteration.	Tag der Operation — Tag der Entlassung.	Bemerkungen.
56. au Fiebiger 50 J.	Phthisis nach Hornhautvereitrung durch ulcus serpens.	10.IX.—20.IX.84. 10 Tage.	
57. arl Franke 17 J.	Beginnende Panophthalmitis durch Stahlsplitterverletzung.	14.IX.—22.IX.84. 8 Tage.	Nach d. Splitter wurde mit Magnet vergeblich gesucht.
58. rnulf Huyras 5 J.	Beginnende Phthisis. Glaskörpereitrung nach Verletzung.	14.IX.—24.IX.84. 10 Tage.	
59. Graf E. 11 J.	Phthisis dolorosa nach Trauma.	15.IX.—30.IX.84. 15 Tage.	
60. Fräulein P. 22 J.	Phthisis bulbi nach Trauma.	17.IX.—28.IX.84. 11 Tage.	Auf dem andern Auge paracentrales negatives Scotom unter d. Fixirpunkt. (Sympath. partielle Sehnervenerkrankung?)
61. Valter Bauer 6 J.	Staphyloma bulbi nach blennorrh. neonat.	18.IX.—27.IX.84. 9 Tage.	
62. Herr J. 32 J.	Phthisis nach Trauma.	18.IX.—1.X.84. 13 Tage.	
63. arl Heinrich 47 J.	Cat. traumat. Beginnende Phthis. Eisensplitter im Glaskörper.	9.X.—17.X.84. 8 Tage.	
64. Herr G. 62 J.	Schmerzhafte Phthisis nach Schussverletzung.	9.X.—22.X.84. 13 Tage.	
65. Fräul. O. 17 J.	Phthisis nach einer Operation im 3. Lebensjahre.	11.X.—2.XI.84. 22 Tage.	
66. Ernst Fischer 37 J.	Verletzung durch Eisensplitter, (welcher gefunden wird.)	28.X.—21.XI.84. 24 Tage.	

Nummer, Name und Alter.	Ursache der Exenteration.	Tag der Operation — Tag der Entlassung.	Bemerkungen.
67. Frau Dittmann 25 J.	Beginnende Panophthalmitis durch Zündhütchenverletzung.	1. XI. — 6. XI. 84. 5 Tage.	
68. Frau Pfautsch 55 J.	Phthisis nach Verletzung in der Kindheit. Ausgedehnte Verknöcherung.	5. XI. — 29. XI. 84. 24 Tage.	
69. Robert Broekhaus 40 J.	Bulbuszerfetzung.	10. XI. - 17. XI. 84. 7 Tage.	
70. Herr C. 31 J.	Phthisis dolorosa. Alte Schussverletzung.	16. XI. - 30. XI. 84. 14 Tage.	
71. Marie Werner 10 J.	Staphyloma bulbi nach blennorrh. neon.	25. XI. - 18. XII. 84. 23 Tage.	Gleichzeitige Behandlung alter Blepharoconjunctivitis.
72. Christian Einicke 32 J.	Beginnende Panophthalmitis durch Eisenverletzung.	2. XII. - 17. XII. 84. 15 Tage.	
73. Anna Schlawitz $\frac{1}{2}$ J.	Staphylom nach blenn. neonat.	12. XII. - 16. XII. 84. 4 Tage.	
74. Heinrich Schüler 40 J.	Staphyloma corneae nach ulcus serpens.	17. XII. - 25. XII. 84. 8 Tage.	
75. Paul Schwarz 29 J.	Ausgedehnte Ciliarkörperverletzung.	19. XII. 84 - 5. I. 85. 16 Tage.	
76. Anna Krause 3 J.	Beginnende Panophthalmitis bei Hornhautvereiterung durch diphteritis conjunctivae.	18. XII. 84 - 2. I. 85. 15 Tage.	
77. Hermann Weigert 36 J.	Bulbuszerstörung d. Schrotschuss. Beginnende Panophthalmitis.	29. XII. 84 - 9. I. 85. 11 Tage.	

ummer, und Alter.	Ursache der Exenteration.	Tag der Operation — Tag der Entlassung.	Bemerkungen.
78. ıst Gruner 2 J.	Beginnende Panophthalmitis nach Verletzung.	31. XII. 84 - 8. I. 85. 8 Tage.	
79. se Ludwig 17 J.	Schmerzhaftes Secundärglaucom. Iridectomie u. Sclerotomie erfolglos.	31. XII. 84 - 13. I. 85. 13 Tage.	Operative Behandlung des andern ebenfalls glaucomatös. Auges.
80. a Römer 8 J.	Phthisis nach Verletzung.	2. I. — 8. I. 85. 6 Tage.	
81. ax Hase 22 J.	Beginnende Phthisis nach gonorrhoischer Ophthalmie.	3. I. — 7. I. 85. 4 Tage.	
82. Herr Z. 61 J.	Bulbuszertrümmerung d. Explosion eines Gewehres.	8. I. — 21. I. 85. 13 Tage.	
83. s Schreiber 44 J.	Phthisis nach schwerer Verletzung.	14. I. — 10. II. 85. 27 Tage.	Sympathische Ophthalmie wird behandelt und vollkommen geheilt.
84. ie Träbing 25 J.	Panophthalmitis bei Orbitalphlegmone. Ursache?	19. I. — 26. I. 85. 7 Tage.	
85. rich Tauche 19 J.	Phthisis nach Verletzung.	20. I. — 28. I. 85. 8 Tage.	
86. rich Wegener 18 J.	Beginnende Panophthalmitis nach Verletzung.	27. I. — 6. II. 85. 10 Tage.	
87. Iax Elbe 26 J.	Zündhütchenverletzung.	1. II. — 9. II. 85. 8 Tage.	
88. ıann Förster 19 J.	Secundärglaucom nach Verletzung.	4. II. — 9. II. 85. 5 Tage.	
89. rich Diesing 23 J.	Floride Panophthalmitis. Eisenstück im Glaskörper..	4. II. — 17. II. 85. 13 Tage.	

Nummer, Name und Alter.	Ursache der Exenteration.	Tag der Operation — Tag der Entlassung.	Bemerkungen.
90. Fritz Herold 8 J.	Floride Panophthalmitis durch Messerverletzung.	6. II. — 12. II. 85. 6 Tage.	
91. Frau Hofmann 24 J.	Phthisis ossea, Verletzung in der Kindheit.	11. II. — 15. II. 85. 4 Tage.	
92. Julius Bräunig 22 J.	Beginnende phthisis dolorosa nach Verletzung.	12. II. — 25. II. 85. 13 Tage.	
93. Friedrich Grabner 14 J.	Schwere Verletzung durch Eisen.	13. II. — 20. II. 85. 7 Tage.	
94. Marie Heine 17 J.	Panophthalmitis d. Zündhütchen.	18. II. — 21. II. 85. 3 Tage.	
95. Friedrich Zipfel 42 J.	Panophthalmitis eines secundärglaucomatös erblindeten Auges. Ectrop. sarcomat.	18. II. — 25. II. 85. 7 Tage.	Eiternde Fistel d Antr. Highm.
96. Ernst Paul 7 J.	Hydrophthalmos anterior.	23. II. — 8. III. 85. 13 Tage.	Auf dem andern Aug Iridectomie.
97, Karl Kuhlmann 36 J,	Beginnende Phthisis nach Verletzung. Kleiner Abscess im Glaskörper.	26. II. — 10. III. 85. 12 Tage.	
98. Herr M. 60 J.	Glaucoma hämorrhagicum.	6. III. — 18. III. 85. 12 Tage.	
99. Gottfried Hintsch 62 J.	Beginnende Phthisis nach Hornhautvereiterung d. Verletzung.	22. III. — 29. III. 85. 7 Tage.	
100. Friedrich Banse 29 J.	Bulbuszertrümmerung d. Kuhhornstoss.	23. III. — 30. III. 85. 7 Tage.	
101. Frau Nitsche 25 J.	Schmerzhafte Phthisis nach Verletzung.	26. III. — 30. III. 85. 4 Tage.	

Nummer, e und Alter.	Ursache der Excnteration.	Tag der Operation — Tag der Entlassung.	Bemerkungen.
102. helm Kathe 38 J.	Schmerzhafte Phthisis nach Verletzung.	27. III. — 3. IV. 85. 7 Tage.	
103. elm Schneider 16 J.	Floride Panophthalmitis nach Verletzung.	30. III. — 7. IV. 85. 8 Tage.	
104. Frau Sch. 55 J.	Glaucoma haemorrhagicum	1. IV. — 11. IV. 85. 10 Tage.	
105. z Hofmeister 15 J.	Beginnende Panophthalmitis nach Holzverletzung.	4. IV. — 12. IV. 85. 8 Tage.	
106. av Henemann 13 J.	Floride Panophthalmitis nach Holzverletzung.	4. IV. — 14. IV. 85. 10 Tage.	
107. Frau S. 60 J.	Glaucomatöse Desorganisation.	10. IV. — 23. IV. 85. 13 Tage.	
108. aul Starke 11 J.	Bulbuszertrümmerung d. Schuss.	15. IV. — 29. IV. 85. 14 Tage.	Ausgedehnte Zerfetzung des Lides.
109. nst Fiedler 27 J.	Beginnende Phthisis nach Verletzung.	15. IV. — 23. IV. 85. 8 Tage.	
110. elmine Winter 62 J.	Seit Jahren phthisischer, jetzt plötzlich panophthalmitisch gewordner Stumpf.	15. IV. — 21. IV. 85. 6 Tage.	
111. igust Pöhler 40 J.	Panophthalmitis eines d. blennorrh. neonat. erbindeten Auges.	15. IV. — 22. IV. 85. 7 Tage.	
112. ian Schünemann 65 J.	Floride Panophthalmitis nach ulcus serpens.	15. IV. — 22. IV. 85. 7 Tage.	
113. rl Condziella 3 J.	Staphyloma bulbi durch blennorrh. neonat.	20. IV. — 28. IV. 85. 8 Tage.	

Nummer, Name und Alter.	Ursache der Exenteration.	Tag der Operation — Tag der Entlassung.	Bemerkungen.
114. Hermann Lorenz 2 1/2 J.	Ausgesprochene Panophthalmitis durch Verletzung mit einem Holzsplitter.	9. V. — 17. V. 85. 8 Tage.	
115. Emil Gerhardt 5 J.	Beginnende Phthisis nach Verletzung.	9. V. — 17. V. 85. 8 Tage.	
116. Robert Ecke 17 J.	Beginnende Panophthalmitis durch Verletzung.	12. V. — 20. V. 85. 8 Tage.	
117. Friedrike Müller 42 J.	Staphyloma corneae nach ulcus serpens.	15. V. — 30. V. 85. 15 Tage.	Zugleich frisches ulcus serpens u. Thränenleiden auf dem andern Auge.
118. Carl Dannenberg 45 J.	Schmerzh. Phthisis höheren Grades nach ulc. serp.	16. V. — 23. V. 85. 7 Tage.	
119. Emilie Kieling 51 J.	Schmerzhaftes Secundärglaucom n. Verletzung.	21. V. — 28. V. 85. 7 Tage.	
120. Friedrich Blau 34 J.	Zündhütchenverletzung.	28. V. — 5. VI. 85. 8 Tage.	Sympath. Reizung des andern Auges, welche verschwindet nach der Operation.
121. Otto Schwertfeger 29 J.	Iridocyclitische Erblindung durch Cysticercus. Recidivirende heftige Reizungen.	1. VI. — 8. VI. 85. 7 Tage.	
122. Luise Frönicke 64 J.	Beginnende Panophthalmitis eines seit Jahren blinden Auges.	17. VI. — 27. VI. 85. 10 Tage.	
123. Wilhelmine Pohle 48 J.	Phthisis durch Verletzung.	18. VI. — 2. VII. 85. 14 Tage.	Iridectomie auf dem andern Auge wegen cataracta accreta.
124. August Braune 43 J.	Secundärglaucomatöse Erblindung d. Verletzung.	19. VI. — 26. VI. 85. 7 Tage.	Neurectomia optico-ciliaris hatte nicht zum Ziel geführt.

Nummer, e und Alter.	Ursache der Exenteration.	Tag der Operation — Tag der Entlassung.	Bemerkungen.
125. rgen Schulz 66 J.	Hochgradige Phthisis nach Verletzung.	20. VI.—1. VII. 85. 10 Tage.	Atrophie des Opticus auf dem andern Auge. (Sympathisch?) Beiderseits eitrig. Thränenleiden.
126. ertha Virus 25 J.	Beginnende Panophthalmitis durch gonorrh. Hornhautvereitrung.	22. VI.—29. VI. 85. 7 Tage.	
127. rtha Kupke 15 J.	Beginnende Panophthalmitis durch gonorrhoische Hornhautvereitrung.	22. VI.—29. VI. 85. 7 Tage.	
128. bert Welsch 31 J.	Iridochoroiditis durch Cysticercus.	28. VI.—6. VII. 85. 8 Tage.	
129. nann Adelung 19 J.	Phthisis nach Zündhütchenverletzung.	4. VII.—13. VII. 85. 9 Tage.	
130. Herr G. 20 J.	Phthisis nach einer Operation. (Punktion der Netzhautablösung?)	4. VII.—23. VII. 85. 19 Tage.	Behandlung der Choroiditis des andern Auges.
131. Herr S. 29 J.	Schwere Schussverletzung.	7. VII.—18. VII. 85. 11 Tage.	
132. tlieb Meinicke 28 J.	Iridocyclitis durch Cysticercus, dessen Extraction vor 2 Jahren erfolglos versucht war.	10. VII.-21. VII. 85. 11 Tage.	
133. Ernst Elbe 20 J.	Hochgradige phthisis dolorosa nach Verletzung.	14. VII.-20. VII. 85. 7 Tage.	
134. Gustav Melzer 23 J.	Beginnende Phthisis nach Extraction traumatischer Cataract.	17. VII.-25. VII. 85. 8 Tage.	
135. Hinna Helbing 14 J.	Staphyloma bulbi, dessen Spitze ulcerirt.	18. VII.-1. VIII. 85. 13 Tage.	

Nummer, Name und Alter.	Ursache der Exenteration	Tag der Operation — Tag der Entlassung.	Bemerkungen.
136. Hermann Bierstedt 5 J.	Beginnende Panophthalmitis nach Verletzung.	22. VII. - 6. VIII. 85. 15 Tage.	
137. Hermann Pfautsch 16 J.	Zertrümmerung des Bulbus. Zerreissung des untern Lides.	23. VII. - 30. VII. 85. 7 Tage.	
138. Martha Littmann 1 J.	Bulbus (u. beide Lider) zerrissen durch Fall in eine Tasse.	26. VII. - 6. VIII. 85. 11 Tage.	
139. Wilhelm Feldmann 21 J.	Beginnende Panophthalmitis durch gonorrh. Hornhautvereitrung.	28. VII. - 6. VIII. 85. 9 Tage.	
140 Fräulein F. 16 J.	Beginnende Phthisis nach Verletzung.	3. VIII.-17. VIII. 85. 14 Tage.	
141. Max Spitzbarth 5 J.	Beginnende Panophthalmitis nach Verletzung mit Blasrohrbolzen.	5. VIII.-16. VIII. 85. 11 Tage.	
142. Eduard Pätzold 45 J.	Beginnendes Hornhautstaphylom nach gonorrh. ulcus.	6. VIII.-13. VIII. 85. 11 Tage.	
143. Friedrich Carl 25 J.	Beginnende Panophthalmitis d. Eisenverletzung.	7. VIII.-17. VIII. 85. 10 Tage.	
144. Hedwig Wohlrab 18 J.	Staphyloma bulbi nach blenn. neon.	11. VIII. - 1. IX. 85. 20 Tage.	Trägt das Glasauge 8 Tage.
145. Friedrich Schlag 44 J.	Bulbuszerfetzung durch schweres Trauma.	20. VIII.-25. VIII. 85. 5 Tage.	
146. Friedrich Stephan 60 J.	Beginnende Panophthalmitis nach ulc. serpens.	31. VIII. - 8. IX. 85. 8 Tage.	

Nummer, me und Alter.	Ursache der Exenteration.	Tag der Operation — Tag der Entlassung.	Bemerkungen.
147. Otto Kunze ½ J.	Staphyloma bulbi nach blenn. neonat.	1. IX. — 8. IX. 85. 7 Tage.	
148. iedrich König 19 J.	Seleralruptur durch Anfliegen von Sehlaeke.	5. IX. — 15. IX. 85. 10 Tage.	
149. Frau Fr. 39 J.	Beginnende Panophthalmitis naeh Verletzung.	7. IX. — 20. IX. 85. 13 Tage.	
150. rl Reichenstein 66 J.	Tiefes Ringgeschwür der Cornea eines seit Jahren glaueomatös erblindeten Auges.	9. IX. — 15. IX. 85. 6 Tage.	
151. ohann Peseht 64 J.	Phthisis naeh Trauma.	22. IX. — 10. X. 85. 18 Tage.	Behandlung des Trachoms.
152. Otto Meyer 9 J.	Phthisis naeh Operation traumatiseher Cataraet.	24. IX. — 30. IX. 85. 6 Tage.	
153. ard Schwartzkopf 31 J.	Phthisis dolorosa durch Cysticercus.	29. IX. — 13. X. 85. 14 Tage.	Behandlung der sehweren Amblyopia potatoria.
154. nriette Ehrhold 55 J.	Beginnende Panophthalmitis naeh ulcus serpens. Eitriges Thränenleiden.	2. X. — 23. X. 85. 21 Tage.	Behandlung des eitrigen Thränenleidens.
155. Lorenz Seidel 38 J.	Phthisis naeh ausgedehnter Corneoscleralruptur d. Peitsehenhieb.	5. X. — 13. X 85. 8 Tage.	
156. nz Eehtermeyer 55 J.	Hämophthalmos. Breite Scleralruptur d. Ochsenstoss.	5. X. — 4. XI. 85. 30 Tage.	Heilung in 7 Tagen. Patient wird aber wegen Verdacht auf Orbitalknochenläsion länger beobaehtet.
157. hann Sehildbach 19 J.	14 mm lange Corneoscleralruptur.	8. X. — 15. X. 85. 7 Tage.	

Nummer, Name und Alter.	Ursache der Exenteration.	Tag der Operation — Tag der Entlassung.	Bemerkungen.
158. Friedrich Römer 28 J.	Bulbuszerfetzung d. Schuss.	12. X. — 18. X. 85. 6 Tage.	
159. Ferdinand Klottig 51 J.	Beginnende Panophthalmitis. Ursache unbekannt.	14. X. — 22. X. 85. 8 Tage.	
160. Friedrich Landberg 8 J.	Phthisis nach wiederholten operativen Eingriffen gegen traumatische Cataract.	24. X. — 30. X. 85. 6 Tage.	
161. Frau Z. 25 J.	Phthisis nach andernorts ausgeführter Iridectomie.	24. X. — 31. X. 85. 7 Tage.	
162. Anna Gumka 18 J.	Gonorrhoische Hornhautvereiterung.	3. XI. — 19. XI. 85. 16 Tage.	Beiderseitige schwe gonorrhoische Op thalmie.
163. Herr L. 25 J.	Bulbuszertrümmerung d. Schuss.	8. XI. — 26. XI. 85. 18 Tage.	
164. Max Behrend 6 J.	Phthisis nach Verletzung.	11. XI. — 19. XI. 85. 8 Tage.	
165. Carl Lorenz 30 J.	Bulbuszerfetzung durch Messerstich.	13. XI. — 20 XI. 85. 7 Tage.	
166. Otto Thiliant 11 J.	Hochgradige Phthisis nach Verletzung mit Dynamitpatrone.	14. XI. — 21. XI. 85. 7 Tage.	
167. David Plaue 60 J.	Floride Panophthalmitis nach Verletzung m. Holz.	24. XI. — 3. XII. 85. 9 Tage.	
168. Friedrich Lessing 29 J.	Phthisis nach ausgedehnt. Scleralruptur.	27. XI. — 5. XII. 85. 8 Tage.	
169. Minna Scharneck 13 J.	Phthisis nach Verletzung.	1. XII. — 9. XII. 85. 8 Tage.	

Nummer, me und Alter.	Ursache der Exenteration.	Tag der Operation — Tag der Entlassung.	Bemerkungen.
170. tha Angebauer 2 J.	Phthisis nach Verletzung.	11.XII.-20.XII.85. 9 Tage.	
171. riedrich Koch 13 J.	Beginnende Phthisis nach Hornhaut-Verschwärung durch Typhus.	15.XII.-21.XII.85. 6 Tage.	
172. Max Schütze 30 J.	Iridochoroiditis. Leichte, wenig schmerzh. Phthisis.	22.XII.-31.XII.85. 9 Tage.	
173. Anna Gries 7 J.	Phthisis nach Verletzung.	22.XII.-31.XII.85. 9 Tage.	Abgelaufene sympath. Ophthalmie d. andern Auges.
174. Anna Ebes 27 J.	Beginnende Panophthalmitis nach Hornhautulceration.	12.I. — 20.I.86. 8 Tage.	
175. Frl. R. 18 J.	Phthisis dolorosa durch Cerebrospinalmeningitis.	11.XII.-22.XII.85. 11 Tage.	
176. Iermine Dörge 35 J.	Phthisis nach Verletzung mit einem Stock. Tief eingezogne Scleralnarbe.	13.I. — 21.I.86. 8 Tage.	
177. duard Kunisch 41 J.	Phthisis nach Verletzung.	15.I. — 30.I.86. 15 Tage.	
178. ttfried Schauseil 44 J.	Iridocyclitische Erblindg. Verdacht auf Tumor.	15.I. — 31.I.86. 16 Tage.	
179. ugust Homann 42 J.	Phthisis nach Verletzung.	21.I. — 30.I.86. 9 Tage.	
180. raugott Werft 31 J.	Beginnende Panophthalmitis nach Trauma. Grosses Eisenstück im Glaskörper.	2.II. — 12.II.86. 10 Tage.	

Nummer, Name und Alter.	Ursache der Exenteration.	Tag der Operation — Tag der Entlassung.	Bemerkungen.
181. Franz Kunischke 2 J.	Beginnende Panophthalmitis nach diphtherit. Zerstörung der Cornea.	12. II. — 19. II. 86. 7 Tage.	Leidet zugleich an Ha und Nasendiphtheri
182. Gotthilf Deubel 27 J.	Floride Panophthalmitis naeh Messerstieh.	20.III.—26.III. 86. 6 Tage.	
183. Carl Sehöppe 44 J.	Hämophthalmos plötzlieh am 8. Tage naeh Staaroperation aufgetreten. Beginnende Phthisis.	31.III.—10.IV. 86. 10 Tage.	
184. Hermann Winkelmann 18 J.	Metastatisehe Iridochoroiditis bei Diphtheritis zugleieh mit Gelenkleiden aufgetreten.	31.III.—12.IV. 86. 12 Tage.	
185. Martha W. 6 J.	Phthisis naeh Operation traumatiseher Cataraet.	1.IV.—20. IV. 86. 20 Tage.	Die sympath. Ophtha mie d. andern Aug ist abgelaufen.
186. Otto Gödicke $^3/_4$ J.	Staphyloma n. blennorrh. neonat.	2.IV.—10. IV. 86. 8 Tage.	
187. Max Ott 8 J.	Phthisis naeh Verletzung. Zündhütchen im Glaskörper.	6.IV. — 14. IV. 86. 8 Tage.	
188. Ernst Reiehenbaeh 50 J.	Phthisis naeh Verletzung mit Irisprolaps.	7.IV. — 17. IV. 84. 10 Tage.	
189. Christian Heilmann 66 J.	Bulbuszertrümmerung.	9.IV. — 16. IV. 86. 7 Tage.	
190. Frau Deistler 35 J.	Iridoehoroidis durch Cysticercus. Heftige Sehmerzen.	27. IV. — 4. V. 86. 7 Tage.	
191. Gottlieb Hopfstoek 23 J.	Zertrümmerung des Bulbus durch Eisen.	27. IV. — 4. V. 86. 7 Tage.	

Nummer, e und Alter.	Ursache der Exenteration.	Tag der Operation — Tag der Entlassung.	Bemerkungen.
192. ann Schumann 10 J.	Phthisis nach Operation traumatischer Cataract. (Schmerzhaft.)	28. IV. — 5. V. 86. 7 Tage.	
193. Herr L. R. 55 J.	Glaucomatöse Degeneration. Recidive Bläschenkeratitis.	1. V. — 30. V. 86. 30 Tage.	Die Neurectomia opticociliaris wird vom Patienten selbst verweigert.
194. anz Schlüter 16 J.	Floride Panophthalmitis nach Trauma.	5. V. — 13. V. 86. 8 Tage.	
195. ntin Wiesler 28 J.	Staphylomatöse Degeneration nach mehreren Operationen in der Kindheit.	3. V. — 13. V. 86. 10 Tage.	
196. st Schönburg 24 J.	Phthisis nach Verletzung.	4. V. — 13. V. 86. 9 Tage.	
197. fred Berger 10 J.	Phthisis nach Verletzung.	10. V. — 20. V. 86. 10 Tage.	Abgelaufene sympath. Ophthalmie des andern Auges.
198. lara Besser 10 J.	Staphyloma nach blenn. neonat.	10. V. — 20. V. 86. 10 Tage.	
199. rethe Rothagen 1/3 J.	Hornhautvereitrung bei xerosis conjunctivae.	13. V. — 30. V. 86. 17 Tage.	Eine Operation nicht contraindicirt, weil die Prognose quoad vitam nicht absolut ungünstig schien.
200. Wassermann 30 J.	Floride Panophthalmitis nach Trauma.	13. V. — 19. V. 86. 6 Tage.	

Die in diesem Hefte den Fachgenossen mitgetheilten Beobachtungen und Betrachtungen wurden von mir im Mai und Juni 1886 niedergeschrieben. Mit der Publication derselben zögerte ich zunächst aus dem Grunde, um auch den letzten Exenterationsfällen meiner Statistik dadurch denselben Werth für die Beurtheilung der Operation und ihrer Resultate, wie den frühern zu sichern, dass ich dieselben eine längere Zeit noch unter Controle behielt.

Sodann erinnerte wieder der Vortrag von Schede, welchen dieser hervorragende Schüler von Volkmann's auf dem Chirurgencongresse 1886 der Organisation des Blutgerinnsels widmete, und die Discussion über dies Thema, daran, wie sehr dieser Vorgang der pathologisch-anatomischen Erforschung noch bedarf. Da es von ganz besonderem Interesse sein würde, einen Einblick zu gewinnen in den Prozess wie er sich im Innern der sehr gefässarmen Scleralkapsel abspielt, so versuchte ich mir das Material für anatomische Untersuchungen experimentell zu schaffen.

Die Beobachtungen an zahlreichen Kaninchen, welche Daubanton* der Exenteratio bulbi opferte, sind für das Studium der Umwandlung des intrascleralen Blutgerinnsels nicht zu verwerthen. Diesem Forscher kam es darauf an, die Möglichkeit einer reinen Aus-

* Exenteratio bulbi volgens Dr. Mulder Diss. Groningen 1884.

weidung des Scleralinhaltes durch Thierversuche zu beweisen, und er ist demgemäss befriedigt, wenn er über den Inhalt des Stumpfes mittheilen kann: „Dat er geen zichtbare restes van chorioidea aanwezig waren."

Ich exenterirte daher selbst einer beträchtlichen Anzahl von Kaninchen je einen Bulbus und versuchte durch sorgfältigste Vernähung der Wundränder eine blutgefüllte Kugel herzustellen und durch fleissige, täglich ausgeführte Irrigation des Conjunctivalsackes eine aseptische Heilung zu erzielen.

Mit diesen zeitraubenden Experimenten noch nicht zum Abschluss gelangt, glaube ich jetzt die klinischen Mittheilungen über Exenteratio bulbi den Fachgenossen, deren Interesse für die Operation ein reges ist, deren Meinungen über dieselbe aber sehr getheilt sind, nicht länger vorenthalten zu dürfen, und werde ich mir gestatten, die Resultate meiner anatomischen Untersuchungen über die Bildung des Stumpfes in einer bald nachfolgenden zweiten Publikation darzulegen.

In der Zeit, welche seit Abschluss obiger Statistik verflossen ist, wuchs die Zahl der in unserer Klinik ausgeführten Exenterationen beträchtlich, so dass wir jetzt über ca. 300 Fälle verfügen. Denn wir hatten keinen Grund unsere Principien zu ändern; keine ungünstige Erfahrung hat uns bisher veranlasst, etwa die Indicationen der Evisceratio zu Gunsten der Enucleatio bulbi einzuschränken.

Nachdem der Versuch geglückt war, eine sympathische Ophthalmie durch die Exenteration des verletzten Auges zu heilen, erfuhren die Indicationen zu

dieser Operation sogar eine Ausdehnung, indem ihnen auch das Gebiet der floriden sympathischen Entzündungen eingeräumt wurde.

Ausser dem in der Statistik unter Nr. 83 berichteten Falle kamen noch zwei Patienten mit eben ausgebrochener sympathischer Ophthalmie zur Beobachtung und durch die Exenteration (welche natürlich im Verein mit Inunctionen, Atropin, Heurteloup'schen Blutentziehungen wirkte) zur völligen und dauernden Heilung.

Da die Frage nach dem Werthe der Exenteration für die Behandlung florider sympathischer Entzündung die Ophthalmologen besonders lebhaft bewegt, so theile ich die Krankengeschichte wenigstens eines der drei Fälle ausführlicher mit.

Schreiber, 44 Jahr alt, wurde Mitte November 1884 von seiner Frau mit einem eisernen Wirthschaftsgeräth in das rechte Auge geschlagen, wodurch das letztere sofort seine Sehkraft verlor. Von Schmerzen wurde Patient nicht heimgesucht. Zur Klinik führte ihn eine Trübung seines linken bis zum 5. Januar 1885 völlig normalen Auges. An diesem Tage bemerkte er zuerst Nebel- und Flimmern im Gesichtsfelde.

Bei der ersten Untersuchung am 13. Januar 1885, wurde aus dem Vorhandensein intensiver Ciliarinjection, mehrerer breiter Synechien, diffuser Glaskörpertrübung, leichter aber deutlicher Hyperämie des Opticus und der Retinalgefässe die Diagnose auf sympathische Ophthalmie des linken Auges gestellt. Die Sehschärfe war $= 1/10$, das Gesichtsfeld normal.

Rechts besteht Phthisis höheren Grades, die Narbe, welche von der Mitte der Cornea bis über die Ciliargegend hinzieht, ist tief eingezogen, der Stumpf ist sehr druckempfindlich.

Nach zweckmässiger Vorbereitung (Vollbad, Sublimatumschläge,) wird am 14. Januar früh die Exenteration vorgenommen. Obgleich die Operation durch die ausgedehnte Verwachsung zwischen Sclera und Ciliarkörper erschwert, obgleich ferner die Nachbehandlung durch die therapeutischen Massnahmen am linken Auge (Atropininstillationen, Cataplasmen, Heurteloups) durch die Inunctionscur, endlich auch durch Delirium des dem Trunke ergebenen Mannes beträchtlich gestört wurde. so ging die Heilung doch völlig reizlos, ohne Fieber, ohne Lidschwellung von statten.

Das sympathisch erkrankte Auge zeigte schon am dritten Tage der Behandlung ein recht erfreuliches Aussehen, indem die Ciliarinjection vermindert, und die Pupille maximal erweitert war; die erste ophthalmoscopische und functionelle Prüfung am achten Tage erwies die Glaskörpertrübungen gelichtet, die Sehschärfe auf $^1/_3$ gehoben.

Am vierzehnten Tage, nachdem drei Heurteloup'sche Blutentziehungen, vierzig Gramm Ungt. ciner. neben fleissigen Instillationen von zweiprocentiger Atropinlösung gebraucht waren, musste die Ciliarinjection, die Iritis die Glaskörpertrübung als geschwunden betrachtet werden.

Nur mit Mühe liess sich Patient, welcher normale Sehschärfe besass, die dritte Woche von uns wegen der

noch bestehenden Opticushyperämie in der Klinik zurückhalten.

Nach Ablauf der dritten Woche war auch die Papilla optica normal und Patient wurde am 10. Febr. 1885 mit völlig gesundem Auge entlassen.

Laut brieflicher Mittheilung erfreute er sich im Frühjahr 1886 guter Sehkraft.

Erklärung der Abbildungen.

Figg. 1, 2 und 8 stammen von drei Augen, welche nach wiederholten Operationen traumatischer Cataracten erblindet waren und sich im Zustande schmerzhafter Phthisis befanden.

Fig. 3 stammt von einem Bulbus, welcher im Stadium beginnender Panophthalmitis exenterirt wurde.

Fig. 4: Phthisis in Folge von Cerebrospinalmeningitis. An der Innenfläche der Choroidea zeigen sich die ersten Anfänge von Verknöcherungen.

Figg. 5. 7 und 9 stellen Bulbi dar, welche durch Cysticercus erblindet waren. Die Diagnose konnte in diesen Fällen nicht mit Sicherheit gestellt werden. Das in Fig. 5 wiedergegebene Auge kam im Zustande heftiger Iritis mit Pupillarverschluss zur Beobachtung. Nach der Iridectomie wurde ein gelbweisser Reflex aus der Tiefe sichtbar. Der Cysticercus (welcher bei der Durchschneidung des exenterirten Bulbusinhalts herausschlüpfte) hat hier eine fibrinös-eitrige Exsudation veranlasst. In den Figg. 7 und 9 dargestellten Augen hingegen hat der Parasit eine bindegewebige, besonders von der Netzhaut ausgehende Wucherung hervor-

gerufen. Der Cysticercus selbst ist in Figur 9 zu sehen.

Fig. 6. Schnitt durch die Hornhaut und die exenterirte total verknöcherte Inhaltsmasse eines seit vielen Jahren phthisischen Bulbus.

Halle a/S. Druck von Otto Hendel.